Spätfolgen am Harnsystem
nach Beckenbrüchen
mit Harnröhrenzerreißungen

✱

INAUGURAL-DISSERTATION

zur

Erlangung der Doktorwürde

der Hohen Medizinischen Fakultät der

Rheinischen Friedrich Wilhelms-Universität

zu Bonn.

Vorgelegt am 24. April 1937

von

JOHANNES BARTH

Arzt

aus Duisdorf.

Anton Brand, Bonn

Bonn 1937

Gedruckt
mit Genehmigung der medizinischen Fakultät
der Universität Bonn.

Referent: Prof. Dr. Bunge
Korreferent: Prof. Dr. Freiherr v. Redwitz.

R. UNIV.
BIBLIOTHEEK
LEIDEN

Zu den gelegentlich folgenſchweren Komplikationen des Beckenbruches gehören die Verletzungen der Harnröhre. Manchmal ſind die Harnröhrenverletzungsfolgen derartig ſchwer, daß durch dieſelben eine erhebliche Minderung der Erwerbsfähigkeit bedingt wird, wenn die Folgen des Beckenbruchs ſelbſt ſchon vollſtändig ausgeheilt ſind, eine Erwerbsbeſchränkung überhaupt nicht mehr vorliegt.

Handelt es ſich um Verletzungen geringen Grades ohne ausgedehnte Zerreißungen (betrifft die Verletzung nur einen kleinen Teil des Harnröhrenumfanges), ſo iſt die Prognoſe meiſt eine günſtige. Es gelingt in ſolchen Fällen den Katheterismus der Blaſe auszuführen und damit iſt zunächſt die Hauptgefahr beſeitigt. Läßt man den Katheter mehrere Tage liegen unter Darreichung von Harndesinfizientien, ſo läßt ſich auch die Blaſeninfektion, die beim Dauerkatheterismus ſtets droht, in engen Grenzen halten. Bei ſolchen unvollſtändigen Einriſſen der Harnröhre kommen Spätfolgen nur ſelten zur Beobachtung, wenn nicht durch die Blaſeninfektion weitere Folgen ausgelöſt werden. In ſolchen Fällen aber muß nach Entfernung eines evtl. eingelegten Dauerkatheters der Verletzungsſtelle die größte Aufmerkſamkeit gewidmet werden, um gegebenenfalls davon ausgehende Eiterungen ſofort zu bekämpfen.

Daß aber auch bei leichten Verletzungen der Harnröhre die Gefahr der ſpäteren Verengerung beſteht, beweiſt folgende Beobachtung, bei der die Harnröhrenverletzung nicht durch Beckenbruch hervorgerufen war. Verkehrsunfall. Unterſchenkelbruch und Quetſchung der Harnröhre. Heilung des Unterſchenkelbruchs ohne Beſonderheiten. Bei der Krankenhausaufnahme entleeren ſich aus der Harnröhre einige Tropfen Blut, Blaſenentleerung nicht geſtört. Katheter und Bougie Charr. 24 laſſen ſich glatt einführen. Bei Einführung Schmerzhaftigkeit an der Verletzungsſtelle unterhalb der Symphyſe. Bei der Entlaſſung Harnröhre für Charr. 24 glatt durchgängig. Auf Veranlaſſung der Haftpflichtgeſellſchaft ein halbes Jahr nach der Entlaſſung Unterſuchung von anderer Seite. Harnröhre nur für Charr. 19 durchgängig. Spätere Unterſuchung durch Prof. Bunge ergibt Durchgängigkeit für knapp Charr. 18. Bougiekur empfohlen. Weiterer Verlauf unbekannt.

Wie ſchwer und mannigfaltig bei vollſtändiger Zerreißung der Harnröhre die Spätfolgen ſein können, ſoll in den folgenden Ausführungen dargelegt werden.

Vorerſt aus dem Schrifttum einige Zahlen über Beckenbrüche mit vollſtändiger Harnröhrenzerreißung unter Berückſichtigung der Mortalität.

Kaufmann an der Kocher-Klinik zählte bei Harnröhrenzerreißung mit Beckenbruch eine Sterblichkeit von 40%.

Die Amerikaner Smith und Minz hatten bei 13 Harnröhrenrupturen mit Beckenbrüchen eine Sterblichkeit von 61%.

In jüngerer Zeit ſank die Sterblichkeitsziffer.

Paal (1931) hatte bei Beckenbrüchen mit gleichzeitiger Harnröhrenzerreißung bei Unterſuchung über 5 Jahre eine Geſamtſterblichkeit von 32%.

Hanſen, deſſen Veröffentlichung „Erfahrungen und Ergebniſſe bei Verletzungen der Harnwege" (1934) in dieſem Zuſammenhang wegen der Größe des beobachteten und behandelten Krankengutes und wegen der umfaſſenden Darſtellung der Endreſultate der Harnröhrenverletzungen beſondere Beachtung verdient, gibt eine Sterblichkeitsziffer von faſt 29% an, wobei ſich allerdings nicht immer urſächlich der Beckenbruch findet und auch leichtere Verletzungen der Harnröhre mit einbezogen ſind. Er konnte durch die Kontrollunterſuchungen für Sektion II der Knappſchafts-Berufsgenoſſenſchaft Bochum im Verlauf von 10 Jahren das Schickſal von 127 Harnröhrenverletzten am Krankenhaus „Bergmannsheil" in Bochum unter Leitung von Prof. Magnus und 8 Harnröhrenverletzten an der Lexer'ſchen Klinik in München im Verlauf von 5 Jahren verfolgen, deſſen Kenntnis für die Begutachtung und Feſtſtellung einer evtl. Dauerrente wichtig iſt.

Wegen der Schwierigkeit, die Art der Harnröhrenverletzung in allen Fällen feſtzuſtellen (ob vollſtändige oder unvollſtändige Zerreißung), ging Hanſen bei ſeinen Unterſuchungen von der Art der Behandlung aus und führt an:

1. Die abwartende Behandlung, mit oder ohne Dauerkatheter,
2. Die operative Behandlung mit Sectio alta (hohem Blaſenſchnitt) und Sectio profunda (tiefem Harnröhrenſchnitt),

Von Verletzungen mit Harnröhrenblutungen verliefen 3 ohne Katheterbehandlung günſtig, ohne Spätfolgen zu hinterlaſſen.

Bei ſämtlichen übrigen Verletzten kam es ſchon meiſt in den erſten Tagen zu Infektionserſcheinungen: Urethritis, Cyſtitis, Pyelitis, Orchtis und Epididymitis und einige Male auch zur Pneumonie. Nach Entfernung des Dauerkatheters verſchwand auch das „Katheterfieber", das ſtets ſolche Infektionen begleitet.

Von 24 der erſten großen Gruppe, die mit Dauerkatheter behandelt wurden und bei denen es nicht zu Urinphlegmonen kam, bezogen 16 über 2 Jahre eine Rente in Höhe von 10—30%, da der Urinbefund Eiweiß,

Erythrocyten und Leucocyten zum Teil auch Bakterien aufwies. Bei verſchiedenen Verletzten traten Dauerſchäden auf in Form doppelſeitiger Hodenatrophie, 5mal kam es zu Potenzſtörungen, 4mal zur Veränderung der Proſtata, 5mal zur Verengerung der Harnröhre, 1mal zur Thromboſierung von Gefäßen des Beckens und des präveſikalen Raumes, 4mal zu pyelonephritiſchen Veränderungen, 1mal zur doppelſeitigen Hydronephroſe 2mal zur einſeitigen und 1mal zur doppelſeitigen Schrumpfniere. Als völlig geheilt konnten nur 4 Verletzte betrachtet werden.

Wegen akuter Harnverhaltung längere Zeit nach der Verletzung wurde in 2 Fällen operativ eingegriffen, 1mal zeigte ſich noch lange ein krankhafter Urinbefund, im anderen Falle ſchloß ſich eine langjährige Bougiebehandlung an.

Bei 11 der zweiten großen Gruppe, die mit Dauerkatheter behandelt wurden, kam es zu Urinphlegmonen. Dem ſchweren kliniſchen Verlauf entſprechend waren auch die Endergebniſſe ungünſtig. Nur in 3 Fällen war der Urinbefund normal. Mehrere Male traten Potenzſtörungen ein. Als Dauerzuſtand fand ſich 1mal eine weſentliche Verengerung der Harnröhre, 1mal noch nach 4 Jahren eine Knochenfiſtel, 2mal kam es zu Harnröhrenfiſteln, die noch nach 4 bzw. 5 Jahren beſtanden, 4mal zu pyelonephritiſchen Veränderungen, 1mal zur einſeitigen und 1mal zur doppelſeitigen Schrumpfniere, 1mal fand ſich nach 12 Jahren noch ein Harnröhrendivertikel. Inkontinenzerſcheinungen kamen bei der Gruppe mit abwartender Behandlung nicht zur Beobachtung.

In der erſten großen Gruppe der operativ mit Sectio alta behandelten Verletzten, wozu wohl die ſchwerſten Fälle gehören, fanden ſich 44. Davon ſtarben 4 an den Spätfolgen.

1. ſtarb nach 6 Jahren mit doppelſeitiger Retinitis, 12% Eiweiß und Blutdruck R.R. 280 mm Hg.
2. ſtarb nach 5 Jahren an Schrumpfniere.
3. ſtarb 8 Monate nach der Operation. Nach Sektionsbericht hatte er 2 Fiſteln, eine chroniſch-eitrige doppelſeitige Pyelonephritis mit ausgedehnter Steinbildung, Perinephritis und Hämoſiderose von Blaſen- und Beckenbauchfell.
4. ſtarb nach 2 Jahren an Urämie.

32 wieſen einen krankhaften Urinbefund auf. Bei 22 traten ſchwere Urinphlegmonen auf. 22mal kam es zu Potenzſtörungen, 15mal zu Verengerungen der Harnröhre, 7mal zu Inkontinenzerſcheinungen, 3mal zu Harnröhrenfiſteln, 2mal zu ſicheren und mehrmals zum Verdacht auf Harnröhrendivertikel. Von 20 wurden Ausſcheidungspyelogramme angefertigt. Sämtliche wieſen erhebliche pyelonephritiſche Veränderungen auf, außerdem fanden ſich 8mal einſeitige und 1mal doppelſeitige Steine, 5mal lag eine einſeitige und 3mal eine doppelſeitge Schrumpfniere vor.

Mit Sectio profunda (äußerer Harnröhrenſchnitt) wurden 16 Verletzte behandelt. Bei 6 kam es im Verlauf der Behandlung zu Urinphlegmonen. 5 wieſen krankhafte Harnbeſtandteile, 4 pyelonephritiſche Veränderungen auf, dabei 3 mit Erweiterung beider Harnleiter, außerdem 1mal ein einſeitiger Stein und 1mal ein doppelſeitiger Ausgußſtein. 1mal kam es zu Inkontinenz mit chroniſcher Orchitis und Epididymitis. 3mal fanden ſich als Spätfolgen Strikturen und 3mal Fiſteln.

Der Zuſammenhang zwiſchen Beckenbrüchen und Harnröhrenverletzungen wird klar, wenn man bedenkt, daß 83% von den von Hanſen angeführten Harnröhrenverletzungen mit Beckenbrüchen vergeſellſchaftet ſind. Dem Röntgenbild kommt daher bei Harnröhrenverletzungen erhöhte diagnoſtiſche Bedeutung zu, zumal da kliniſch bei Vorhandenſein von großen Hämatomen die Feſtſtellung eines Beckenbruchs wegen des Fehlens der Dislokation oft unmöglich iſt.

Unter der großen Zahl von Unfallverletzten, die Prof. Bunge von der Sektion I der Knappſchafts-Berufsgenoſſenſchaft Bonn zur Verfügung ſtand und von der er beſonders bei ſchwierig gelagerten Fällen zur Begutachtung und zur Behandlung zugezogen wurde, befand ſich eine erhebliche Anzahl von Verletzten, die Beckenbrüche und Harnröhrenverletzungen aufwieſen und nachfolgende Veränderungen der Harnwege. Das in Bezug auf das ſpätere Schickſal der Verletzten intereſſante Beobachtungsmaterial wurde mir von Herrn Prof. Bunge zur Bearbeitung überlaſſen. [1])

Wegen der oft gleichartig gelagerten Beobachtungs- und Behandlungsfälle im Hinblick auf die eingetretenen Spätfolgen habe ich aus dem großen dargebotenen Material einige bezeichnende und typiſche herausgeſtellt, durch die die Spätverletzungsfolgen beſonders klar vor Augen geführt werden. Bei Nachunterſuchungen konnte ich mich von den ſchwerwiegenden Folgen der meiſten hier angeführten Fälle überzeugen.

Da Prof. Bunge aus örtlichen Gründen keine Frühfälle ſofort nach der Verletzung oder bald nach derſelben überwieſen bekam

---

1) Der Knappſchafts-Berufsgenoſſenſchaft Bonn, von der mir die Akten in zuvorkommender Weiſe zur Verfügung geſtellt wurden, ſpreche ich an dieſer Stelle meinen Dank aus.

ſondern nur Spätfälle im weiteren Verlauf nach den Verletzungen, ſo können prozentualiſche Angaben über Häufigkeit der Spätfolgen an Hand des beobachteten und behandelten Krankengutes nicht gemacht werden, da nicht das geſamte Verletzungsmaterial der Sektion I der Knappſchafts-Berufsgenoſſenſchaft herangezogen werden konnte.

Ich laſſe zunächſt eine Auswahl der Krankengeſchichten folgen, um dann an Hand derſelben auf die Spätfolgen näher einzugehen.

1. F. F., Hauer, 33 Jahre, Unfallstag: 14. 12. 12.

Beim Heben eines Steines auf das Gefäß gefallen. Unmittelbar darauf Blutaustritt aus der Harnröhre. In der rechten unteren Schambeingegend ſtarke Druckſchmerzhaftigkeit an umſchriebener Stelle. Nach einigen Tagen Wohlbefinden, ſtarke Blutungen aus der Harnröhre und Brennen beim Waſſerlaſſen. F. verläßt das Krankenhaus, da er der Verletzung nicht viel Beachtung beilegt.

6. 1. 13 wegen erneuter Harnröhrenblutung in Krankenhausbehandlung. Vorgeſchlagene Operation abgelehnt. 27. 1. 13 arbeitsfähig entlaſſen.

1914 in Metz wegen behinderter Urinentleerung und Blutungen behandelt.

1914/15 als Armierungsſoldat wegen Strikturbeſchwerden und Harnröhrenblutungen entlaſſen.

Seit 1913 Urinentleerung nur in dünnem Strahl, Waſſerlaſſen oft nur tropfenweiſe möglich. Es wechſelten beſchwerdefreie Zeiten mit ſtarken Tenesmen und Schmerzen in der Harnröhre.

Anfang 1917 als Hilfsdienſtpflichtiger wegen der gleichen Beſchwerden — damals angeblich auch ſchon unfreiwilliger Urinabgang — in Lazarettbehandlung.

In der Chirurgiſchen Klinik Bonn Feſtſtellung einer Striktur in 6 cm und einer zweiten in 15 cm Entfernung vom Orificium externum. An dieſer letzten Stelle vom Damm aus dicke Schwiele fühlbar. Bougierung. Im Laufe der Behandlung rechtsſeitige Hoden- und Nebenhodenentzündung, auf Inciſion am 5. 9. 17 Entleerung geringer Mengen ſeröseitriger Flüſſigkeit. Bougierung bis Charr. 22.

22. 12. 17 äußerer Harnröhrenſchnitt und Spaltung der Striktur. Bei der Operation Feſtſtellung eines falſchen Weges, daher Sectio alta. Dauerkatheter 20. Lernt ſich ſelbſt bougieren.

5. 11. 19 bis 26. 1. 20 im Krankenhaus zu Neuwied wegen ſchweren Blaſenkatarrhs mit eitrigem Urin (Streptococcen und Coli-Bazillen, keine Gonococcen), Urinentleerung nur tropfenweiſe. Wegen unfreiwilligen Urinabgangs Urinal. Behandlung mit Bougierung.

19. 11. 21 Zunahme der Strikturen, Erweiterung bis Charr. 13 möglich. Bei weiterer Behandlung Schüttelfröſte.

3. 2. 23 erneute Operation von der Blaſe aus in der Chirurgiſchen Klinik zu Bonn.

1926 wegen vollkommener Harnverhaltung in Neuwied operiert. Reſektion des faſt vollkommen obliterierten Harnröhrenteils mit nachfolgender ſchwieriger Naht. Dauerkatheter. Nach der Operation Harnfiſtel und erneute Verengerung. Seitdem dauernd in ärztlicher Behandlung wegen Harnröhrenverengerung.

Zwecks Feſtſtellung, ob gonorrhoiſche Ätiologie vorliegt, Unterſuchung in der Hautklinik Bonn vom 13. 6. bis 20. 6. 29. Keine Gonorrhöe nachweisbar, vordere Striktur wahrſcheinlich gonorrhoiſchen Urſprungs. Zweite Striktur urſächlich auf Unfall zurückgeführt. Verengerung für Bougie Charr. 3 bis 5 durchgängig. Schwer eitriger Blaſenkatarrh (Coli-Bazillen und Staphylococcen).

1930 Behandlung in Wildungen. Urinfiſtel am Damm, zeitweilig Fieber und Schüttelfröſte, allmähliche Erweiterung bis Charr. 18. Nach Rückkehr dauernd in ärztlicher Behandlung.

1931 Unterſuchung im Johanniter-Krankenhaus. Kirſchgroßes paraurethrales Infiltrat, ſpontaner Aufbruch mit Eiterentleerung. Harnſtrahl dünn und gewunden, Urin ſtark eitrig. Bougierung wegen Abſzeßbildung nicht möglich. Operative Behandlung abgelehnt. Bei der Entlaſſung Fiſtel geheilt, ſchwerer Blaſenkatarrh unverändert. Striktur für Bougie Charr. 6 durchgängig. In der Heimat ſtändig in Behandlung.

1932 und 1933 Striktur und Urinbefund unverändert. Röntgenaufnahme der Harnröhre mit Kontraſteinſpritzung ergibt: Hochgradige Striktur im hinteren Harnröhrenteil mit teilweiſer ampullenartiger Erweiterung im vorderen Teil. Urinentleerung teils in gewundenem kraftloſen Strahl, teils tropfenweiſe.

1935 wegen rechtsſeitiger Nierenkoliken erneute Unterſuchung im Johanniter-Krankenhaus. Urinbefund unverändert. Harnröhre jetzt für Bougie Charr. 7 bis 10 leicht, für Charr. 12 ſchwer durchgängig. Intravenöſes Urogramm ergibt: Linke Niere erheblich vergrößert, ſonſt o. B. An Stelle der rechten Niere unregelmäßig gebuckelter Schatten. Uroſelektanausſcheidung an der Stelle der Niere überhaupt nicht erkennbar. Weder eine Andeutung von Füllung der Kelche oder des Nierenbeckens noch Kontraſtmaſſe im Harnleiter nachweisbar. Im Röntgenbild kein Stein. Blaſenſpiegelung und Harnleiterkatheterismus nicht ausführbar. Blutharnſtoff nüchtern 0,38‰, nach Belaſtung 0,50‰.

Vorübergehende Beſſerung durch Kur in Wildungen.

Zwecks Entſcheidung der Frage, ob Entfernung der rechten Niere ausführbar iſt, erneute Unterſuchung im Johanniter-Krankenhaus. Blut-

druck R.R. 135/95 mm Hg. Im Urin 1‰ Eiweiß, zahlreiche Leucocyten, Erythrocyten und Coccen in mäßiger Menge. Indigocarmin intravenös wird nach 5 Minuten in der Blase festgestellt, nach 7 Minuten stark blau. Nach Harnstoffzufuhr höchste Konzentration im Blasenurin 18‰. Blutharnstoff nüchtern 0,347‰, nach Harnstoffbelastung 0,496‰. Nach diesem Befund erschien Entfernung der rechten Niere erlaubt.

29. 4. 36 Behandlung in Wildungen. Jetzt Steinschatten in der rechten Niere nachweisbar. 4. 5. 36 Operation in Periduralanästhesie. Schon im Beginn der Operation Kollaps. Im rechten Harnleiter Stein an der Kreuzungsstelle mit den Iliacalgefäßen. Stein nicht entfernt (schwere Periureteritis), Fortsetzung der Operation in Äther-Narkose. Entfernung der rechten Niere, die durch starke perinephritische Verwachsungen schwer zugängig ist. Nach der Operation Kollaps. Nach vorübergehender Besserung Tod am 8. 5. 36.

Mikroskopische Untersuchung der operativ entfernten rechten Niere ergab: Typische, entzündlich-hydronephritische Schrumpfniere mit fast völlig verödetem Glomeruli und dichten Entzündungsinfiltraten, in dem auch sonst fast vollkommen durch Schwielengewebe ersetzten Parenchym. Nierenbeckengewebe ersetzt durch ein altes, von Entzündungszellen aller Art durchsetztes Granulationsgewebe, in dem sich auch reichlich Fett abgelagert hat.

Bei F. wurde eine Reihe von Operationen an den abführenden Harnwegen ausgeführt, auch mehrfach versucht, einige von der Harnröhre ausgehende Dammfisteln operativ zu entfernen. F. war ferner genötigt gewesen wegen der bestehenden Harnröhrenverengerung sich regelmäßig zu bougieren. Es war zu einer Harninfektion gekommen und zum chronischen Blasenkatarrh. Die Infektion stieg zum Nierenbecken auf. Auf Grund verschiedener Eingriffe kam zu der Harninfektion eine Beckenbindegewebsentzündung mit Einschluß von Prostata und Samenblase. Wie die Operations- und Sektionsbefunde ergaben, war diese Beckenbindegewebsentzündung vorzugsweise auf die rechte Seite lokalisiert. Dies führte zur Einmauerung des rechten Ureters in derbes Schwielengewebe, zur Einengung seines Lumens und zur Behinderung der Funktion der Niere und des Harnleiters. Dazu kommt, daß sich in der schon verstopften und infizierten rechten Niere, vielleicht auch im Ureter, Steine bildeten, die wegen der eben geschilderten Veränderungen nicht abgehen konnten bzw. die Verstopfung der Niere vollständig machten und zum völligen Untergang des Organs führten.

2. P. F., Schlepper, 17 Jahre, Unfallstag: 1. 9. 20.

Beim Überschreiten des elektrischen Bahngeleises geriet F. zwischen Maschine und Streckenstoß. Bei der Aufnahme ins Krankenhaus „Bethanien" Schmerzen in der Kreuzbeingegend und in der Harnröhre. Selbsttätige Urinentleerung unmöglich. Der durch Katheter entnommene Urin zuerst blutig, dann klar. Diagnose: Bruch beider Schambeinäste links (Röntgenbild) und Harnröhrenverletzung. 11. 10. 20 gegen ärztlichen Rat eigenmächtiges Verlassen des Krankenhauses. Seit dieser Zeit wurde die Harnröhre nicht mehr bougiert.

April 1921 keine Verhärtung im Laufe der Harnröhre am Damm. Wasserlassen in regelrechtem Strahl, Urin frei von krankhaften Formbestandteilen.

Vom 30. 10. bis 9. 12. 22 und vom 7. 11. bis 26. 11. 26 wegen Harnröhren- und Blasenerkrankung in Behandlung des Revierarztes. Die Beschwerden beim Wasserlassen wurden immer stärker, so daß der Urin nur in dünnem Strahl entleert werden konnte.

6. 8. 30 plötzlich vollkommene Harnverhaltung. Katheterisierung unmöglich. Durch tiefen Blasenschnitt gelang es nur, das untere Ende der Striktur aufzusuchen. Eine Spaltung der Strikturstelle mißlang wegen starker Verwachsungen und völliger Verlegung der Lichtung. Darauf hoher Blasenschnitt. Entleerung der fast bis zum Nabel gefüllten Blase. Retrograde Sondierung von der Blase aus, wie auch Spaltung gelang nicht, weil die Harnröhre in einer Ausdehnung von 3 cm völlig verschlossen war. Es wurde nun ein Dauerkatheter von der Blase aus durch den oberen und unteren offenen Teil der Harnröhre gelegt unter Unterbrückung des verschlossenen Teils der Harnröhre. Tägliche Bougierung. In den letzten Tagen des Krankenhausaufenthaltes heftige Schmerzen in beiden Nieren, danach Abgang von erbsengroßem Harngries. Das Röntgenbild ergab keinen deutlichen Schatten von Nierensteinen. Urin fast klar, neutrale Reaktion.

Seit 12. 1. 31 schwere Nierensteinkoliken. Es sollen Steine durch die Harnröhre entleert worden sein.

Daraufhin wurde er am 15. 1. wegen Nierensteinkoliken, besonders rechts, ins Krankenhaus aufgenommen. Nach Abgang von 12 Steinen besserte sich der Zustand. Danach befand sich der Patient dauernd in ärztlicher Behandlung.

1. 5. 31 entstand im Anschluß an Bougierung mit Delamottebougie, die glatt verlief, eine völlige Inkontinenz der Blase. Beschaffung eines Urinals nötig.

Da die Frage auftaucht, ob es sich bei F. um Unfallfolgen oder um die Folgen einer gonorrhoischen Erkrankung handelt, wird von Prof. Hoffmann (Bonn) der Zusammenhang geprüft. F. verneint, jemals

an Tripper erkrankt zu ſein. Der Unterſucher kommt zu dem Urteil, daß bei F. ein urſächlicher Zuſammenhang zwiſchen Unfall und Striktur beſteht, die Striktur eine Folge des erlittenen Unfalls darſtellt, nicht Folgeerſcheinung einer gonorrhoiſchen Infektion.

24. 7. 31 auf Aufforderung, Waſſer zu laſſen, entleert F. anſcheinend ohne Gefühl nach 5 Minuten 100 Gramm Urin. Bougierung mit Charr. 19 gelingt mit einiger Schwierigkeit, da die Harnröhre am Blaſenhals verzogen iſt. Der Urin klar, ſauer, frei von Eiweiß. Linke Niere druckempfindlich.

Zwecks Klärung der Frage, ob die Nierenſteinbildung mit dem Unfall in Zuſammenhang ſtehe, erfolgt Krankenhausaufnahme am 7. 12. 31 und Unterſuchung durch Prof. B u n g e. Blutdruck R.R. 150/90 mm Hg. Im Schleuderpräparat finden ſich kleine Mengen Schleim, keine Leucocyten und Bakterien, aber zahlreiche harnſaure Salze. In der Gegend zwiſchen beiden Harnleitern ſtärkere Schleimauflagerungen. Der durch Harnleiterkatheterismus getrennt aufgefangene Urin iſt beiderſeits klar, krankhafte Formbeſtandteile und Bakterien fehlen. Im Röntgenbild Nierenſteine nicht nachweisbar, auch nicht in den Harnleitern. Die Harnſtoffkonzentration beträgt beiderſeits 25‰. Da der Urin bakterienfrei, ſo kann die Steinbildung nicht als Spätfolge des Unfalls anerkannt werden.

31. 1. 33 Harnröhre gut für Bougie Charr. 21 durchgängig. Urin klar, ſauer, ohne Eiweiß. Im Sediment zahlreiche hyaline Zylinder, keine ſonſtigen Formelemente. F. iſt jetzt in der Lage, 50 Gramm Urin freiwillig zu laſſen.

13. 10. 33 Blutdruck R.R. 125/75 mm Hg. Auf Aufforderung die Blaſe nach Möglichkeit zu entleeren, entleert er 17 ccm in ſchneller Tropfenfolge, weitere 13 ccm durch eingeführten Katheter. In der Gegend der Harnröhrenverengerung gelingt die Durchführung ohne Schwierigkeit nach leichter ſpiraliger Drehung. Die Blaſe faßt bequem 100 ccm, dann erſt Klagen über leichten Blaſendruck. Die Blaſenſchleimhaut weiſt keine Entzündungserſcheinungen an den Harnleitermündungen auf. Intravenös eingeſpritztes Indigocarmin wird beiderſeits nach 4 Minuten in kräftigem Blauſtrahl ausgeſtoßen. Blutharnſtoff nüchtern 0,24‰, 24 Stunden nach Harnſtoffbelaſtung 0,48‰. Nach Einſpritzung von Uroſelektan B normale Nierenſchatten. Urin gegen früher unverändert, jetzt aber ohne Zylinder. Regelmäßige Bougierung notwendig.

21. 11. 35 bei Anſpannung der Bauchpreſſe Urinabgang in beſchleunigter Tropfenfolge. Harnröhre läßt ſich ohne Schmerzen ſteigend mit Metallbougie bis Charr. 25 bougieren. Während bei der letzten Unterſuchung der Urin frei von Eiweiß und krankhaften Formbeſtandteilen gefunden wurde, fanden ſich jetzt Leucocyten und Eitererreger in beſchränkter Zahl und eine der Leucocytenbeimengung entſprechende Menge

von Eiweiß, außerdem reichlich Sargdeckelkriſtalle. Dieſer Befund ließ auf einen inzwiſchen hinzugetretenen Blaſenkatarrh ſchließen. Leider war es wegen der Falten- und Taſchenbildung im Bereich der vorderen Harnröhrenſchleimhaut nicht möglich, einen Blaſenſpiegel oder ein Harnleitercyſtoſkop einzuführen, um ein genaues Bild von dem Zuſtand der Blaſe und der Nieren zu gewinnen und zu entſcheiden, ob es bereits zur aufſteigenden Infektion der Nieren gekommen iſt.

Indigocarmin intravenös erſcheint von der Blaſe aus aufgefangen in 5 bzw. 6 Minuten in genügender Stärke. Bei der Röntgenunterſuchung finden ſich normale Nierenverhältniſſe, und Harnleiter ohne nachweisbare Steinbildung. Blutharnſtoff nüchtern 0,29‰, 24 Stunden nach Belaſtung 0,49‰. Durch den Ausfall der Funktionsprüfung der Nieren und der Blutharnſtoffunterſuchung wurde feſtgeſtellt, daß eine Störung der Nierenfunktion noch nicht vorliegt.

Bei F. war es durch den Unfall zu einem Beckenbruch mit Harnröhrenverletzung gekommen. Da in den Akten zweimal von Beckenbruch und Tripper die Rede war, und F. nach 10 Jahren Rentenanſprüche geltend machte, wurde die Frage aufgeworfen, ob die Striktur traumatiſchen oder gonorrhiſchen Urſprungs ſei. Prof. Hoffmann äußert ſich dazu, daß die im Gefolge von Gonorrhoe auftretenden Verengerungen ſich ſo gut wie ſtets in der vorderen Harnröhre lokaliſieren. Striktur der hinteren Harnröhre als Folge von Gonorrhoe werden von vielen Autoren völlig geleugnet, während für die traumatiſchen durch Unfälle bedingten Strikturen die hintere Harnröhre häufiger in Betracht komme. Lage der Striktur, Verlauf der Entſtehung und Fehlen irgendwelcher Reſiduen laſſen die Striktur als Folge des erlittenen Unfalls erſcheinen.

Eine andere Frage, die der Steinbildung, wird von Prof. Bunge ob ihres urſächlichen Zuſammenhanges mit dem Unfall beantwortet. Wie frühere Beobachtungen ergeben haben, handelte es ſich bei F. um Steinbildung bei keimfreiem aſeptiſchem Urin. Bei aſeptiſchem Urin entſteht die Steinbildung auf dem Boden einer Diatheſe, d. h. Veranlagung zur Nierenſteinbildung. Somit war die 1931 beobachtete Nierenſteinkolik als Folge des Unfalls abzulehnen. Bei der letzten Unterſuchung haben ſich die Verhältniſſe dahin geändert, als wegen der Inkontinenz Infektion der Harnwege aufgetreten war, wie das allmählich einzutreten pflegt. Hier entſteht die

Steinbildung auf dem Boden des eitrigen Blaſen- oder Nierenbeckenkatarrhs. Würde es in der Folgezeit zu erneuter Steinbildung bei F. kommen, zu der er fraglos neigt, ſo kann für eine ſpätere Steinbildung ein urſächlicher Zuſammenhang nicht abgelehnt werden. Dieſes bezieht ſich nur auf die mögliche Steinbildung, für die die Infektion der Harnwege nunmehr eine gewiſſe Prädispoſition ſchafft. Harnwege ſind z. Zt. ſteinfrei.

Die vom damaligen Operateur gewählte Methode des angeblich vollſtändigen Verſchluſſes der Harnröhre in Länge von 3 cm (bogenförmige Umgehung des Verſchluſſes durch Gummikatheter ohne Exciſion des narbigen Gewebes) kann nicht als eine glückliche angeſehen werden, da dadurch ungünſtige Verhältniſſe für die Nachbehandlung geſchaffen wurden. Zweckmäßig wäre die Operation mit Entfernung des geſamten Narbengewebes kombiniert worden, um einen geraden Verlauf zu gewährleiſten, den überbrückten Teil der Harnröhre über einen Dauerkatheter zur Ausheilung zu bringen. Prof. Bunge hat in einem ähnlichen Falle auf dieſe Weiſe unter langdauerndem Liegenlaſſen eines Dauerkatheters ein volles Reſultat erzielt, ohne daß nach einem Jahr Neigung zur Verengerung der auf dieſe Weiſe überbrückten Harnröhrenſtelle beſtand.

Im Anſchluß an eine mit feſten Bougies vorgenommene Behandlung traten bei F. Inkontinenzerſcheinungen auf, die das dauernde Tragen eines Urinals nötig machten. Die nach der am 1. 5. 31 angeblich glatt verlaufenen Bougierung eingetretene Inkontinenz kann nicht anders erklärt werden als durch die Verletzung des Blaſenſchließmuskels, die beim komplizierten Verlauf der Harnröhre durchaus verſtändlich iſt.

3. St. F., Bahnarbeiter, 25 Jahre, Unfallstag: 30. 3. 18.

Bei der Beförderung einer Pumpe kippte der Wagen, dabei wurde F. im Hüftgelenk verletzt.

Aufnahmebefund im Alexianer-Krankenhaus Köln: An der rechten Hüfte äußere Hautabſchürfungen, rechte Hüft- und Nierengegend gequetſcht, Bauchgegend überall auf Druck ſehr empfindlich. Linke Bauchhälfte etwas ſtärker vorgewölbt. Die Blaſengegend hebt ſich nicht ſtärker vor und iſt nicht gedämpft. Mit weichem Katheter wird aus der Blaſe blutiger Urin entleert. Bei einer nochmaligen Harnabnahme durch Kathe-

ter Blutbeimengung gering; der Katheter als Dauerkatheter gelaſſen. Weiterer Verlauf fieberfrei, am 4. 4. 18 Weglaſſen des Katheters, regelmäßiger Katheterismus.

Nach Fieberanſtieg am 7. und 10. 4. 18 ſchmerzhafte Vorwölbung am Damm. Auf Inciſion Entleerung von Eiter und urinöſer Flüſſigkeit aus einer großen bis zu den zertrümmerten Schambeinen reichenden Höhle, in der einzelne loſe Knochenſplitter liegen. Harnröhre zerriſſen. Eingang in die Blaſe ſchwer auffindbar. Entleerung ſtark trüber aber nicht blutiger Flüſſigkeit aus der Blaſe. Einlegen eines Dauerkatheters. Die Höhle teils drainiert, teils loſe ausgeſtopft. Anfang Juni Wunde verheilt. Fr. konnte nur ſehr wenig Urin halten. Die narbige Stelle der Harnröhre zeigt ſtarke Neigung ſich zu verengern. Deshalb Bougierung ſchließlich bis Charr. 26. 17. 7. 18 Entlaſſung zur ambulanten Behandlung. Während ſich das Faſſungsvermögen der Blaſe bis 300 ccm beſſerte, Entwicklung von Leiſtenbrüchen beiderſeits, als Unfallsfolgen anerkannt.

Am 19. 12. 18 und 31. 12. 18 Operation beider Leiſtenbrüche. Während der Behandlung mehrfaches Aufbrechen der Dammnarbe mit Entleerung eitriger Flüſſigkeit und nachfolgender ſpontaner Heilung.

18. 3. 19 Entlaſſung, noch Schmerzen in der Dammgegend mit gelegentlichen Schwellungen in der Narbe. Häufige Entleerung von eitriger Flüſſigkeit aus der Harnröhre. Blaſenentleerung alle 2 Stunden, auch nachts, Schlaf dadurch geſtört. Harnröhre für Charr. 24 durchgängig. Fr. wurde lange Zeit nicht bougiert, Harnröhre bleibt gut durchgängig. In der Gegend hinter dem Hodenſack beſteht eine Ausbuchtung der Harnröhre, in der ein Reſt jedesmal zurückbleibt und ausgeſtrichen werden muß. Rechter Hoden etwas größer als der linke und druckſchmerzhaft, desgleichen der rechte Samenſtrang. Urin zeitweiſe blutig und eitrig durch Beimengungen aus der Harnröhre.

Vom 19. 1. bis 1. 3. 21 wegen erneuter Abſzeßbildung am Oberſchenkel in Behandlung. Während der Behandlung ſtarke Schmerzen bei der Blaſenentleerung. Bougierung mit Charr. 19 ſehr ſchmerzhaft. Unterſuchung vom Maſtdarm aus ergibt harte und ſchmerzhafte Schwellung der Vorſteherdrüſe. Im zentrifugierten Urin zahlreiche Leucocyten. 5. 3. 21 Entleerung von zahlreichem Eiter durch die Harnröhre. Auch bei Druck auf die Vorſteherdrüſe bei Unterſuchung vom Maſtdarm aus reichliche Eiterentleerung. 26. 4. 21 Vorſteherdrüſe von feſterer Konſiſtenz, Abſzeß nicht mehr feſtzuſtellen. Bei Druck auf die Drüſe quillt aus der Harnröhre eine ſchleimig-eitrige Flüſſigkeit. Angeblich kommt der Stuhl plötzlich unter krampfartigen Schmerzen. Im weiteren Verlauf abwechſelnd Beſſerungen und Verſchlimmerungen.

16. 6. 21 ſtärkere Eiterentleerung aus der Harnröhre. Infolge erneuter Beſſerung vorgeſchlagene Operation abgelehnt.

20. 12. 21 Urinentleerung erſchwert, erneuter Abgang von Eiter.

1. 5. 22 in der rechten Schenkelbeuge und in der Dammgegend ſchmerzhafte entzündliche Verdickung. Katheterismus nur in allgemeiner Narkoſe ausführbar. Bei liegendem Katheter Eröffnung der Schwellung am Damm mit Entleerung von Eiter und Urin. In der eröffneten Höhle liegt die Harnröhre frei. Dauerkatheter, nach deſſen Entfernung ſpontanes Urinieren möglich. Nach Schließung der Höhle Harnröhre narbig verändert mit mehreren Ausbuchtungen.

20. 9. 25 aus der Harnröhre laſſen ſich nur geringe Mengen von Flüſſigkeit ausſtreichen. Die Ausbuchtungen der Harnröhre geſchrumpft.

4. 11. 26 ins Johanniter-Krankenhaus aufgenommen. Selbſt mit dünnen Bougies kann die unter der Schambeinfuge feſtgeſtellte Verengerung der Harnröhre nicht überwunden werden. Urethroſkopie ergibt derbe unregelmäßig geſtaltete Verengerung, in deren Bereich eine Harnröhrenlichtung nicht feſtzuſtellen iſt. Der periphere Teil iſt über die Norm ausdehnungsfähig, zeigt wie die nächſte Umgebung der Narbe chroniſche Entzündung. Der Harnſtrahl dünn, ohne Kraft, derart, daß beim Entleeren der Blaſe Fr. ſich häufig die Schuhe beſchmutzt. 1 ccm Flüſſigkeit bleibt in der Harnröhre zurück, dadurch nachts Beſchmutzung. Kein Bettnäſſen.

30. 3. 29 Zunahme der Harnröhrenſtriktur. Urin frei von Eiweiß und krankhaften Formbeſtandteilen.

27. 7. 29 Erweichung der derb infiltrierten Narbe am Damm und ihrer Umgebung. Auf Inciſion Entleerung von dickem gelben Eiter. Eiterhöhle in Verbindung mit der Harnröhre.

24. 8. 29 Freilegung der Harnröhrenverengerung durch äußeren Harnröhrenſchnitt. Spaltung der Verengerung. Dauerkatheter. Offene Wundbehandlung. Katheterurin trüb eitrig, maſſenhaft Eiterkörperchen und Diplococcen. 9. 9. 29 Katheter entfernt. Bei ſtarker Blaſenfüllung konnte der Urin nicht vollſtändig zurückgehalten werden. Mehrfach Einnäſſen. Örtliche Behandlung des Blaſenkatarrhs und tägliche Bougierung. Fr. lernt ſelbſt die Bougierung auszuführen. Bei der Entlaſſung noch leichter Reizzuſtand der Blaſe mit häufigem Harndrang.

26. 3. 30 wegen einer Hoden- und Nebenhodenentzündung in ärztlicher Behandlung.

14. 6. 32 ſtrahlige Narbe am Damm in der Mitte eingezogen, rechts von derſelben Rötung, auf der linken Seite der Narbe leichte Schwellung mit Schmerzhaftigkeit. Im Harnröhrenbild Schleimhaut am Übergang in den narbigen Teil hochrot, auf der linken Seite hirſekorngroßer Granulationsknopf. 7. 7. 32 Urinentleerung ohne Beſchwerden, im Urin Spuren von Eiweiß, Leucocyten in mäßiger Zahl, Coli-Bazillen in größerer, Eitercoccen in geringerer Zahl. Harnröhrenſpiegelung ergibt im narbig ver-

änderten Harnröhrenteil links eine divertikelartige Erweiterung von 3 cm Länge. Neben dem verkleinerten Granulationsknopf eine feine Öffnung links zu erkennen, aus der ſich auf Druck Eiter entleert. Im Röntgenbild iſt die Ausbuchtung der Harnröhre mit Thorotraſt gefüllt. Blaſenkatarrh nicht weſentlich geändert. Ende Juli 32 erneutes Aufbrechen der Fiſtel am Damm. Fiſtel läßt ſich mit feinſter Sonde 3 cm tief ſondieren, berührt aber nicht ein vorher eingeführtes Metallbougie von Charr. 20. Nach mehrmaligem Schließen bleibt die Fiſtel bis Ende Januar 33 offen. Da die Fiſtel trotz Ätzung unverändert Eiter abſondert und aus der Fiſtel erneut Urinentleerung erfolgt, 27. 3. 33 erneut Operation in Avertin-Äther-Miſchnarkoſe. Operativer Eingriff durch narbige Veränderungen erſchwert. Über einem in die Harnröhre eingeführten Metallbougie wird die narbige Harnröhre eröffnet, die urinabſondernde Dammfiſtel auf der Sonde geſpalten bis in die Harnröhre hinein. Nach Ausſchneiden des Fiſtelganges Einführen eines Katheters Charr. 20. Tamponade der Wundhöhle und offene Wundbehandlung.

19. 4. 33 entzündliche Schwellung rechts neben der Gliedwurzel. 21. 4. 33 Eröffnung des Eiterherdes. Im weiteren Verlauf entleert ſich aus dieſer Einſchnittöffnung außer Eiter zeitweiſe Urin, ebenſo tropft aus der noch nicht geheilten Dammfiſtel zeitweiſe etwas Urin ab, beſonders bei Blaſen- und Stuhlentleerung. Beide Fiſteln ſchloſſen ſich vorübergehend, um erneut unter mäßiger Eiterabſonderung und tropfenweiſer Urinentleerung wieder aufzubrechen.

Seit 20. 6. 33 Fiſteln vollſtändig geſchloſſen bei täglichem Selbſtbougieren. Das Faſſungsvermögen der Blaſe zunächſt 50, bei der Entlaſſung 100 ccm. Nach der Blaſenentleerung müſſen geringe in der Harnröhre zurückbleibende Urinmengen, etwa 10 bis 15 Tropfen, ausgeſtrichen werden, um Urinträufeln zu vermeiden. Im Urin Spuren von Eiweiß, rote und weiße Blutkörperchen in geringer Zahl, ebenſo Blaſen- und Harnröhrendeckzellen und vereinzelte Diplococcen. Während der ambulanten Behandlung gelegentlich Entleerung von Blut und Eiter aus der Harnröhre.

10. 5. 35 erneute Aufnahme ins Johanniter-Krankenhaus wegen Klagen über dauernden Harndrang und unfreiwilligen Abgang von Urin mit Nachträufeln, wenn er die Blaſe nicht ſofort entleeren könne. Blutdruck R.R. 136/62 mm Hg. Blaſenſpiegelung ergibt ſtarke Rötung des Blaſeneingangs, im übrigen chroniſche Cyſtitis. Bei der Urethroſkopie Harnröhrenſpalt an der Verengerungsſtelle ſichelförmig, Granulationsknopf nicht mehr nachweisbar. Deutliche Schwäche des Blaſenſchließmuskels. Starker Harnröhrenkatarrh durch Rivanolſpülung erheblich gebeſſert.

18. bis 20. 6. 36 bei erneuter Unterſuchung im Johanniter-Kranken-

haus keine Schwäche des Schließmuskels mehr, Fr. mußte ſogar längere Zeit preſſen bevor die Urinentleerung in Gang kam. Harnſtrahl ſchlaff und gedreht. Urin ſauer, mäßige Mengen von Eiweiß, in mittleren Mengen Leucocyten und Blaſendeckzellen, einige Erythrocyten und reicher Bakteriengehalt (Stäbchen und Coccen). Unterſuchung der Proſtata ergibt: Mitte weich, linker vergrößerter Anteil iſt derber als rechts und lebhaft druckſchmerzhaft. Bei Maſſage der Proſtata läßt ſich kein Sekret aus der Harnröhre auspreſſen. Bei der Harnröhrenſpiegelung iſt in 13 cm Tiefe dicht vor der ſpaltförmigen Verengerung links wieder ein kleiner Granulationsknopf zu erkennen. Bei der Blaſenſpiegelung mit Cyſtoſkop Charr. 20 zeigt ſich die Blaſenſchleimhaut ſtark gerötet und gewulſtet. In der ſo veränderten Schleimhaut ſind die Harnleiter kaum erkennbar. Gefäßzeichnung verwiſcht. Ausſcheidung von Indigocarmin erfolgt rechts nach $2^1/_2$, links nach 5 Minuten in einem dünnen an Intenſität bald zunehmenden Blauſtrahl.

Der Beckenbruch mit Verletzung der Harnröhre hat bei Fr. zu ſchweren Folgeerſcheinungen geführt: Zunehmende Verengerung der Harnröhre mit ſchwerer Cyſtitis, eitriger Infektion der Proſtata, mehrfacher Abſzeßbildung mit Urinfiſtelbildung, Divertikelbildung in der Harnröhre, Entwicklung von Leiſtenbrüchen, Hoden- und Nebenhodenentzündungen und zeitweilig Schwäche des Blaſenſchließmuskels. Durch mehrere Operationen wurde ſchließlich ein erträglicher Zuſtand geſchaffen, Erwerbsbeſchränkung 50%.

4. F. Ha., Schlepper, 17 Jahre, Unfallstag: 27. 6. 31.

Beim Herablaſſen der Schremmaſchine rutſchte dieſe ab, Ha. wurde hierbei verſchüttet und mußte unter derſelben herausgezogen werden. Sofortige Überführung ins Joſef-Krankenhaus in Mörs. Aufnahmebefund: Rechtes Bein auswärts rotiert. Aktive und paſſive Bewegung des rechten Beins unmöglich, große Druckempfindlichkeit am Schenkelhals. Aus der Harnröhre entleerte ſich eine Menge Blut. Waſſerlaſſen unmöglich, ebenſo katheteriſieren. Röntgenbild: Bruch der rechten Hüftsgelenkpfanne, des rechten oberen und unteren Schambeinaſtes und der Schamfuge. Operation in Steinſchnittlage. Freilegung der Harnröhre, Einführung eines Katheters in das obere und untere Ende der ſtark zerriſſenen Harnröhre. Tamponade. In der Nacht ſtarker Blutverluſt durch ſtändiges Nachſickern. Durch Claudentamponade ſteht die Blutung. Allmähliche Heilung des Beckenbruchs unter Becken-Oberſchenkelſtrecke rechts und der Wunde, wobei jedoch Urinfiſtel bleibt und der Urin nicht gehalten werden kann (Zerreißung des Sphinkters).

12. 11. 31 beim Waſſerlaſſen Klagen über Stauungs- und Verhaltungs-

ſchmerz bei völliger Inkontinenz (5 Minuten kann der Urin gehalten werden.) Nach mehrfachen, in Narkoſe vorgenommenen fruchtloſen Verſuchen des Katheterismus und mißlungenem Verſuch durch die Dammfiſtel in die Blaſe zu gelangen, wird nach hohem Blaſenſchnitt der retrograde Katheterismus vorgenommen. Da auch dieſer mißlang, Einführen eines dicken Katheters durch die Harnröhre bis in Blaſennähe, dann Durchſtoßung der Katheterſpitze durch die innere Harnröhrenmündung bis in die Blaſe und Durchziehen eines Dauerkatheters. In der Wundgegend blieb eine Urinfiſtel, die aber ſpontan hielt. Katheterwechſel gelingt an einem durch den hohen Blaſenſchnitt gehenden Seidenfaden bei täglicher Rivanoldurchſpülung. Nach mehrfacher teilweiſer recht ſchwieriger Auswechſlung wird der undurchgängige Dauerkatheter vom Patienten herausgepreßt und nicht mehr erſetzt. Eine Nachbehandlung mit Bougierung fand nicht ſtatt.

Seit 12. 12. 31 allmähliches Anſteigen der Temperatur bis 41,5°, mit zwei- bis dreimal täglich ſchweren linksſeitigen Nierenkoliken infolge ſeptiſcher Blaſen- und Nierenentzündung, die nach erfolgloſer Verwendung aller Harndesinfizientien erſt durch Immuniſierung auf Temperatur von 37,2° am 12. 1. 32 abfiel. Während der Nierenkoliken war die linke Nierendämpfung vergrößert und eine Schwellung (Hydronephroſe) taſtbar. Urin alkaliſch, enthielt Eiweiß, Leucocyten, einzelne Erythrocyten, maſſenhaft Bakterien (Coli-Bazillen und Streptococcen), mehrere Nierenepithelien und Trippelphosphate. Nach 4 Tagen geringerer Temperaturhöhe bis 37,5° erfolgte nochmals Fieberanſtieg bis 39,5° am 19. 1. 32. Durch nochmalige Immuniſierung verſchwinden die Nierenerſcheinungen, zugleich Entfieberung. Bei ſeiner Entlaſſung war die ſeptiſche Nieren- und Nierenbeckenentzündung mit zeitweiſe linksſeitiger Hydronephroſe behoben. Durch die vollſtändige Blaſeninkontinenz iſt er gezwungen, ein Urinal zu tragen.

Bei der Aufnahme ins Johanniter-Krankenhaus am 8. 2. 32 fand Prof. Bunge eine etwa 10 cm vom Orificium externum beginnende und bis dicht zur Blaſe hinziehende ſtarke Striktur der Harnröhre, deren Überwindung durch einen Ureterkatheter nur zweimal durch glücklichen Zufall gelang. Bei einer Scheinkontinenz von 10 Minuten wird der Urin in einem ſtreichholzdünnen Strahl entleert. Da keine Durchgängigkeit der Harnröhre ſelbſt für filiforme Bougies mehr vorhanden war und im Urin ſich maſſenhaft Leucocyten und zahlreiche Diplococcen vorfanden, wurde am 20. 2. 32 erneute Operation vorgenommen.

In Steinſchnittlage wurde die Verengerung nach Durchtrennung des Narbengewebes breit eröffnet und unter Leitung des Ureterkatheters blaſenwärts verfolgt. Da man bei weiterer Fortſetzung der Operation vom Damm aus in unüberſichtlichem Narbengewebe mit unerwünſchten

Nebenverletzungen rechnen mußte, Fortführung der Operation von der Blaſe aus. Von der Blaſe aus wurden feſte Bougies von zunehmender Stärke in den Anfang der Harnröhre eingeführt, und nach Durchtrennung des noch übriggebliebenen Narbengewebes wurde dieſer Teil der Harnröhre mit dem vom Damm aus freigelegten in Verbindung gebracht; durch die Harnröhre ein dicker Dauerkatheter von Charr. 25 in die Blaſe eingeführt. Schluß der Blaſenwunde um einen zweiten Katheter. Schluß der Dammwunde bis auf einen eingeführten Tampon.

Bei der Operation konnte nichts mehr von einer neuen Harnröhre, die durch den Liſſoſphinkter gebildet ſein und die Kontinenz erklären ſollte, wie der frühere Operateur angenommen hatte, vorgefunden werden. Eine Durchtrennung des ſehr derben, ringförmigen Narbengewebes um die innere Harnröhrenmündung und der in dasſelbe eingeſchloſſenen Reſte des durchquetſchten willkürlichen Schließmuskels wurde nicht mit dem Meſſer vorgenommen, ſondern nur eine Dehnung des Narbengewebes im hinteren Teil der Harnröhre bewirkt. Faſſungsvermögen bis 25 ccm, dann Urindrang alle 15 Minuten. Deshalb Urinal. Urin leicht getrübt, Eiweiß in Spuren, wenig Leucocyten und Coccen. Eine feine Fiſtel in der Dammnarbe ſchloß ſich nach wenigen Tagen. Nach endgültiger Entfernung des Katheters wurde täglich bis zur Stärke Charr. 23 bougiert. Ha. führt die Bougierung ſelbſt ſehr geſchickt aus. Nach Uroſelektaneinſpritzung wurde im Röntgenbild zwar eine Erweiterung des Anfangsteiles des linken Harnleiters und des linken Nierenbeckens feſtgeſtellt, jedoch keine Steinbildung. Schmerzen von ſeiten der Nieren blieben während der Behandlung aus.

5. 9. 32 die Blaſe enthält 100 ccm klaren Urin. Es ſcheint ſich doch eine gewiſſe Schlußfähigkeit der Blaſe vorzubereiten.

24. 3. 33. Ein inzwiſchen gebildeter Blaſenſtein wurde operativ entfernt. Wegen Blaſenkatarrh fortlaufend Blaſenſpülung. Im Urin auch jetzt noch reichlich Miſchbakterien, wenig Leucocyten und Erythrocyten, leichte Eiweißtrübung und kohlenſaurer Kalk.

Vom 23. 5. bis 6. 7. 33 ſtationäre Behandlung wegen wiederholt auftretender Schmerzen in beiden Nierengegenden, am ſtärkſten links. Bei Nachmeſſungen wurden Temperaturſteigerungen bis 38° beſtätigt. Ein Stein iſt weder in der Niere noch in Harnleiter und Blaſe nachzuweiſen. Auf Cylotropin und Wildunger Waſſer gingen die Erſcheinungen etwas zurück, verſchwanden aber nicht.

11. 7. 33 wird in auswärtigem Krankenhaus ein doppelſeitiger Nierenkolikanfall mit Übelkeit und ſtarker Pulsbeſchleunigung beobachtet. Seit dieſer Zeit treten die Anfälle gehäuft auf, ſo daß Krankenhausbehandlung erforderlich wird.

8. 8. 33 bei der Cyſtoſkopie der Blaſe im Johanniterkrankenhaus iſt die rechte Hälfte des lig. interureter. intenſiv gerötet und ſtark geſchwollen. Die rechte Harnleitermündung iſt deutlich zu ſehen, ödematös und verquollen. Der Harnleiterkatheter läßt ſich in die gequollene Harnleitermündung ſoeben einführen, knickt jedoch bei wiederholten Verſuchen, ihn vorwärts zu ſchieben, ab. Während der Unterſuchung kommt harnröhrenwärts von der Harnleitermündung am Übergang ein Granulationsknopf ins Geſichtsfeld, der am Rande mit fingerförmigen Fibrinmaſſen bedeckt iſt. Urin jetzt alkaliſch, im Sediment Carbonate und Urate.

31. 10. 33. Nachlaſſen der Kolikſchmerzen. Einführung eines Cyſtoſkops gelingt ohne jede Schwierigkeit, Granulationsknopf verſchwunden. Indigocarmin wird nach 3 Minuten beiderſeits in großen blauen Wolken ausgeſchieden.

Nach der Krankenhausentlaſſung noch öfters Nierenkoliken mit hohem Fieber.

5. 3. 34. Ha. macht gegen früher einen ſchlechteren Allgemeineindruck, ſieht blaß aus, iſt überdies reizbar. Der Blaſenurinbefund unverändert; im Ureterurin wenige Leucocyten, einige Erythrocyten, keine Zylinder, Coli-Bazillen in mäßiger, Coccen in größerer Zahl. Harnſtoffkonzentration der Nierenurine nach Harnſtoffbelaſtung rechts 31,5 ‰, links 16,5 ‰. Blutharnſtoff 0,1 ‰, 24 Stunden nach Harnſtoffbelaſtung 0,18 ‰. Im Pyelogramm konnte der Übergang des Urins aus dem erweiterten, leicht abgerundeten Nierenbecken in den Harnleiter nicht feſtgeſtellt werden.

Durch die Infektion der Nieren hat auch die Funktion der linken Niere gelitten. Die letzten Röntgenbilder machen es wahrſcheinlich, daß die Hinderung des Urinabfluſſes am Übergang des Nierenbeckens in den Harnleiter erfolgt. Bei der Beobachtung der Anfälle ſtellt ſich folgender bemerkenswerte Verlauf heraus: Sobald die im Maſtdarm gemeſſene regelmäßig unter 38° bleibende Temperatur über 38° ſtieg, ſtellten ſich ziehende Schmerzen in der linken Nierengegend mit begleitender Unruhe ein, ſchließlich typiſche Kolikanfälle von wechſelnder Stärke, gelegentlich von dreiſtündiger Dauer. Dieſes Verhalten wurde bei ſämtlichen Anfällen feſtgeſtellt.

Vom 10. 7. bis 18. 8. 34 zwecks Behandlung und Beobachtung im Johanniter-Krankenhaus. Täglich traten Kolikanfälle auf, manchmal drei am Tage, regelmäßig eingeleitet durch leichte Temperaturſteigerung, die während des Anfalls bis 39° erreichte. Nach Morphium-Atropin und Acedicon-Einſpritzung verliefen die Anfälle milder, wenn die Einſpritzung bei den erſten Anzeichen des Anfalls gemacht wurde. Weſentliche Urinänderung während der Behandlung war nicht zu verzeichnen. Blaſenſpiegelung: Blaſe entzündlich verändert, Harnleitermündungen überhaupt nicht

zu erkennen, Harnleiterkatheterismus unmöglich. Am Tage der Blasenspiegelung mehrere Kolikanfälle. Ein am 12. 7. 34 gemachtes Röntgenbild läßt den Eindruck aufkommen, als ob der Harnleiter eine gewisse Verlagerung zeigte, im Sinne einer Wringdrehung in Höhe des 2. Lendenwirbels. Aus dem steril entnommenen Blasenurin werden Enterococcen und Coli-Bakterien gezüchtet und eine Autovaccine-Kur eingeleitet. Entlassung in Behandlung des Revierarztes.

Nach einem ärztlichen Bericht wurde nur einmal eine vorübergehende Einwirkung auf Stärke und Zahl der Anfälle erkennbar, später mußten etwa alle 3 bis 4 Tage bei Verordnung von Acedicon und Bellafolin 16 Ampullen verschrieben werden.

12. 12. 34. Bei der Aufnahme machte Ha. gegen früher einen merkbar veränderten günstigen Allgemeineindruck. Blasenspiegel leicht einzuführen. Blasenschleimhaut jetzt fast normale Beschaffenheit. Harnleitermündungen ohne Entzündungserscheinungen; Harnleiterkatheter lassen sich leicht bis ins Nierenbecken vorschieben. Im Sediment beider getrennt aufgefangener Urine finden sich nur die beim Harnleiterkatheterismus stets zu findenden nicht krankhaften Beimengungen von spärlichen Leucocyten, Erythrocyten und Harnleiterdeckzellen. Selbst bei eingehendster mikroskopischer Untersuchung werden Eitererreger (Bakterien und Coccen) nicht gefunden, auch keine Zylinder und säurefesten Stäbchen. Intravenös injiziertes Papavydrin kupiert innerhalb 10 Minuten den Anfall. Verabreichung von Fachinger Wasser ohne Einfluß auf Zahl und Art der Anfälle.

Aufhören der Anfälle nach Aussagen des Patienten angeblich nach Trinkkuren von Wernarzer Wasser.

27. 3. 35 Eiweißreaktion im Urin schwach positiv, Reaktion sauer. Im gefärbten Schleuderpräparat nur spärliche Leucocyten, Bazillen und Coccen. Aufnahme nach Urosel ektaneinspritzung zeigt normale Nierenverhältnisse rechts. Linkes Nierenbecken ohne Erweiterung. Übergang des Nierenbeckens zum Harnleiter gut gefüllt. Der Harnleiter nur bis zur Höhe des 3. Lendenwirbels erkennbar. Drehung des Harnleiters nicht mehr nachweisbar.

Vom 4. bis 8. 8. 36 zwecks Untersuchung im Johanniter-Krankenhaus.

Ha. hat inzwischen Arbeit über Tag aufgenommen auch größere Radtouren unternehmen können.

Das seelische Verhalten hat sich wesentlich gebessert. Er ist jetzt ganz ruhig und ausgeglichen.

Blutdruck R.R. 125/75 mm Hg. Harnröhre für Charr. 25 durchgängig. Blasenspiegelung: Am Blasenboden Schleimhaut etwas gequollen.

Harnleitermündungen nach dem Blaſeneingang etwas verzogen. Die Katheter können ohne Hindernis bis ins Nierenbecken vorgeſchoben werden. Kolikanfall klingt auf Dilaudid-Atropin langſam ab. Im Schleuderpräparat beider Nierenurine Leucocyten in geringer, Coccen in mäßiger Zahl. Im Röntgenbild linker Nierenſchatten etwas verkleinert, linkes Nierenbecken etwas harnleiterwärts ausgezogen. Im Verlauf des Ureters Urinſpindel nicht erkennbar. Harnſtoffgehalt nach Harnſtoffbelaſtung beiderſeits 13‰. Blutharnſtoff 0,20‰.

Die erneut vorgenommene Funktionsprüfung der Nieren weiſt darauf hin, daß beiderſeits der Infektionsprozeß auf die Nierenſubſtanz übergegriffen hat, während die Geſamtfunktion noch nicht gelitten hat wie der günſtige Blutharnſtoff zeigt. Mit Rückſicht auf den ſpärlichen Befund an Coccen erneute Autovaccine-Kur.

Bei Nachunterſuchung im auswärtigen Krankenhaus Januar 1937: Nierenurin bakterienfrei. Klagen über gelegentliche Nierenſchmerzen. Fähig zu Arbeit über Tage.

Der Unfall vom 27. 6. 31 hatte zu ſchwerem Beckenbruch mit Harnröhrenzerreißung geführt. Nach Operation der abgeriſſenen und zerfetzten Harnröhre in auswärtigem Krankenhaus wird nach Stauungs- und Verhaltungsſchmerz bei völliger Inkontinenz und fruchtloſem Verſuch des Katheterismus eine nochmalige Operation notwendig. Nach mehrfacher, teilweiſe recht ſchwieriger Auswechslung des Dauerkatheters wurde am 29. 12. 31 der Katheter entfernt und nicht mehr erſetzt. Nachbehandlung mit Bougierung fand nicht ſtatt. Die angenommene Kontinenz war eine Scheinkontinenz, bedingt dadurch, daß die Blaſe erſt einen beſtimmten Füllungsgrad erreichen mußte bis infolge des geſteigerten Innendrucks der Blaſe die hindernde Harnröhrenverengerung überwunden wurde. Dabei trat der Schließmuskel nicht in Tätigkeit. Sofortiger Urinabfluß mit häufigem Einnäſſen war die Folge. Die Annahme des erſten Operateurs, daß er durch Verlagerung der Harnröhre durch den Liſſoſphinkter Kontinenz erreicht habe, erwies ſich bei der von Prof. Bunge vorgenommenen Operation als irrig. Es fand ſich nur die eine reguläre Harnröhrenmündung in der Blaſe, im übrigen eine hochgradige längere Striktur. Der Übergang der Harnröhe in die Blaſe einſchließlich der Gegend des Blaſenſchließmuskels war in ein derbes Narbengewebe umgewandelt. Selbſt wenn noch der Schließmuskel vorhanden war, ſo war in dem derben Bindegewebe eine Funktion des-

ſelben ganz ausgeſchloſſen. Im Gefolge der Operation ſtellte ſich eine teilweiſe Kontinenz bis 250 ccm wieder her.

Bereits 6 Monate nach der Verletzung Auftreten von Nierenkoliken, die nach vorübergehendem Aufhören erneut auftreten unter mäßiger Erweiterung des linken Nierenbeckens bei Abflußbehinderung. Die Annahme, daß entzündete Schleimhautſchwellung infolge der Infektion Urſache der Koliken und des behinderten Urinabfluſſes iſt, wird dadurch beſtätigt, daß die Koliken aufhören, nachdem der Urin keimfrei geworden war.

Ein inzwiſchen gebildeter Blaſenſtein wurde operativ entfernt. Gewiſſe Kontinenz wurde erreicht. Ha. muß weiter ein Urinal tragen. Er iſt fähig zu Arbeit über Tage.

Um einer Sucht nach Narkotici entgegen zu arbeiten, wird Weitergewährung narkotiſcher Mittel ſtreng unterſagt.

5. J. H., Kohlenhauer, 28 Jahre, Unfalltag: 18. 1. 23.

Beim Verſetzen eines Stempels vom Geſtein verſchüttet. Bei der Einlieferung ins Knappſchaftskrankenhaus in Sulzbach konnten die Beine ſelbſttätig nicht gehoben werden. Bei der Abtaſtung der Schambeinfuge und des linken horizontalen Aſtes hatte man Crepitationsgefühl. Die mittlere und rechte Unterbauchregion war durch einen größeren Bluterguß vorgewölbt und druckſchmerzhaft. Der in die Harnröhre eingeführte Katheter gelangte nicht in die Blaſe ſondern verlor ſich im präviſikalen Fettgewebe. Durch den Katheter entleerte ſich Blut: Diagnoſe: Ausgedehnte Splitterung des linken horizontalen und Fraktur des aufſteigenden Schambeinaſtes, Auseinanderweichen der Symphyſe und Harnröhrenzerreißung.

Wegen Verdacht auf eine Blaſenverletzung und zur Vermeidung von Urininfiltration, oberhalb der Symphyſe durch Längsſchnitt ſofort die Blaſe freigelegt. Im cavum Retzii ausgedehnter Bluterguß; Blutung ſtammt von einer Gefäßzerreißung in der Gegend der Splitterfraktur. Feſte Tamponade unter dem horizontalen Schambeinaſt. Freilegung der Blaſenwand und Eröffnung der Blaſe. Urin nicht bluthaltig. Erneute Sondierung von der Blaſe aus ergab, daß die Harnröhre am Blaſenhals abgeriſſen war. Eine Naht der Harnröhre von der Bauchwunde her war nicht möglich. Einführen eines Drains in die Blaſe, zwei Nähte in die Bauchdecke.

Da am Damm beginnende Urininfiltration auftrat, am 25. 1. 23 parabelförmiger Schnitt unterhalb des Scrotums. Der zentrale Teil der Harnröhre in dem zertrümmerten mit Blutcoagulis durchſetzten und in-

filtrierten Fettgewebe nur nach großer Mühe aufgefunden. Einführen eines Verweilkatheters in die Blase, hinausgeleitet durch die vordere Harnröhre. Harnröhrenenden vereinigt, Wunde am Damm nach Einführung eines Drains und Gazestreifens durch einige Situationsnähte geschlossen. Urininfiltration am Damm zeigte anfangs Neigung zum Fortschreiten, bildete sich nur langsam zurück. 14 Tage lang abends Temperaturen bis 38,5°, in den nächsten 14 Tagen subfebril. Zur Verhütung einer aufsteigenden Blasenentzündung reichlich Harnantiseptica und täglich Blasenspülungen.

Trotzdem Auftreten einer nekrotisierenden erheblichen Cystitis. Ende Mai Blasenwunde völlig geschlossen. Zur Vermeidung von Strikturbildung Bougierung, wegen Splitterung der Symphyse schwierig und schmerzhaft. Im Laufe der Behandlung Abstoßung mehrerer Splitter unter die Bauchdecke, sowie einiger kleinerer Splitter in die Harnröhre. Erstere mußten durch Incision in der rechten Leistengegend und vom Scrotum aus operativ entfernt werden. Infolge der Schwere der Verletzungsfolgen, des langdauernden sehr schmerzhaften Krankenlagers, der Hautmazerationen, des dauernden Uringeruches und der hierdurch bedingten Appetitlosigkeit litt die körperliche und seelische Spannkraft sehr, es stellten sich Depressionszustände ein, Zwangsweinen usw. Anfang Juni konnte H. aufstehen. Am Damm blieb eine Fistel bestehen, die konservativ nicht zum Verschluß zu bringen war. Nach Weglassen des Katheters floß anfangs der größte Teil des Urins aus der Fistel, später kamen jeweils beim Wasserlassen nur noch einige Tropfen. Bei der Entlassung am 20. 8. 23 Allgemeinzustand gebessert, auch eine Hebung der psychischen Abgeschlagenheit.

Die Röntgenaufnahme zeigte eine Senkung der linken Beckenhälfte um 1½ Querfinger. Der linke horizontale Schambeinast an der Verbindung mit dem Darmbein abgerissen und 1 Querfinger nach unten verschoben. In dieser deformen Stellung verheilt, atrophisch. Am Übergang vom horizontalen in den aufsteigenden Schambeinast bimssteinartiger Callus, in dem einige kleine, freie Sequester sichtbar sind. Am Übergang vom Sitzbein in den aufsteigenden Schambeinast Fraktur knöchern verheilt. Infolge Verschiebung der beiden Schambeinäste ist die linke Beckenhälfte verschmälert, erscheint komprimiert. Beckenknochen im ganzen etwas kalkarm. Gang stärker hinkend und schonend. Erhöhte Muskelerregbarkeit. Ausgesprochene vasomotorische Übererregbarkeit. Im linken Schenkel der Dammnarbe hirsekorngroße Fistel, beim Wasserlassen regelmäßig Urin sezernierend. Urinstrahl mittelkräftig, etwas gegabelt, in Ruhe etwa zweistündliche Urinentleerung, beim Gehen alle 10 Minuten. Urinentleerung nicht sofort, sondern jeweils erst nach wenigen Minuten. Rechte Gefäßmuskulatur und rechte Beinmuskulatur deutlich schlaffer als links.

Seit 8. 6. 24 in Behandlung eines Nervenarztes in Saarbrücken. Die mißtrauiſche, verdroſſene, überempfindliche, auf Rentenerhaltung ſtark bedachte Stimmung läßt ſich nur mühſam in Ruhe halten. Beim An- und Ausziehen übertrieben unbeholfen. Klagen über Mangel an Erektion und Geſchlechtsreiz; bleibt jahrelang in dieſer Behandlung.

31. 7. 24. Bei Bougierung der Harnröhre mit Metallbougie bis Charr. 12 fühlt man deutlich einen noch nicht ganz gelöſten Sequeſter. Höllenſteinätzung der Fiſtel, Blaſenſpülung zur Beſſerung der ſtarken Cyſtitis.

14. 10. 24 Fiſtel geſchloſſen, Blaſenkatarrh gebeſſert.

18. 2. 25 entzündliche Prozeſſe noch nicht zum Stillſtand gekommen. Abſtoßung zweier Knochenſplitter. Fiſtel zeitweiſe geſchloſſen, ſonſt drücken ſich nur einige Tropfen Urin durch.

20. 9. 25 Harnverhaltung. Nach Anwendung von Wärme kann H. nach einer Stunde Waſſer laſſen. Am Damm oberhalb der Fiſtel eine leichte, ſchmerzhafte Schwellung von Daumenkuppengröße. Urin ſehr trüb, reichlich Leucocyten und Coli-Bazillen, kein Blut. Im Röntgenbild an der Symphyſe mehrere noch nicht vollſtändig gelöſte Sequeſter, die die geklagten Beſchwerden erklären: Brennen in der Harnröhre beim Waſſerlaſſen, bei Wirkſamkeit der Bauchpreſſe Schmerzen am Damm.

Vom 14. 7. 26 bis zum 26. 3. 27 im Krankenhaus zu Sulzbach. Alte Narbe oberhalb des Schambeinaſtes entzündlich gerötet, etwas teigig infiltriert, keine Fluktuation. Bis zur Inciſionsreife am 14. 7. 26 feuchte Verbände. Bei Sondierung an der Inciſionsſtelle ſchon in 1 cm Tiefe rauher Knochen. 24. 7. 26 bei Harndrang tropfenweiſe Urinentleerung aus der Einſchnittöffnung. Zeitweiſe Dauerkatheter erforderlich, um die Urinfiſtel im Unterbau zur Abheilung zu bringen.

9. 8. 26 Harnröhre durch bogenförmige Schnittführung am Damm freigelegt und eröffnet, um dem Hindernis, das ſich beim Bougieren vor dem Blaſenausgang entgegenſtellte, beizukommen. Ein Sequeſter nicht auffindbar. Die alten Narbenverhältniſſe geſtalteten den Eingriff beſonders ſchwierig. Einlegung eines Dauerkatheters. Mittels Metallkatheters Eröffnung eines kleinen Abſzeſſes in der Nähe der Symphyſe. 28. 8. Beim Katheterwechſel ſtieß ſich ein kleiner Knochenſplitter ab. Beim Bougieren mußte man auf Größe Charr. 7 zurückgreifen, um ein vor dem Blaſeneingang ſich legendes Hindernis zurückzuſchieben. Bei Beginn von Charr. 11 ein Eindringen in die Blaſe unmöglich. Cyſtoſkopie gelang niemals. Die Art des Fremdkörpers war klar, als ſich im Dezember ein kleiner Blaſenſtein durch die Harnröhre entleerte, der nach Unterſuchung des Medizinal-Unterſuchungsamtes größtenteils aus kohlenſaurem Kalk, aus etwas phosphorſaurem Kalk und Magneſia und geringen Mengen Uraten beſtand. Ein gleichartiger, gut erbſengroßer Stein bildete ſich an der

Fiſtelſtelle der rechten Unterbauchnarbe unter der Haut, die dadurch etwas vorgerückt wurde. Nach Aufbruch der Narbe ſpontane Entleerung eines Steins. Neigung zur Steinbildung durch Koſtänderung nicht beeinflußt. Durch den erwähnten Blaſenſtein kam es manchmal zur vollſtändigen Urinverhaltung, wodurch die Urinfiſtel am Unterbauch und am Damm zum Aufbruch neigte. Auch am rechten Schenkel beſtand dieſe Neigung; wenn ein Verweilkatheter eingelegt wurde, auch Urinträufeln.

10. 3. 28 Beſſerung im Allgemeinbefinden. Früher vorgebrachte Klagen, er könne keine Kinder mehr erzeugen, werden durch Vaterſchaft ad absurdum geführt. Urin trüb, im Sediment Leucocyten und Coli-Bazillen.

11. 3. 29. Urin ſchokoladenfarbig, mikroſkopiſch in großer Menge Leucocyten und Erythrocyten. Im Röntgenbild ein kompakter, nicht ganz walnußgroßer, rundlicher Schatten, der als Blaſenſtein gedeutet wurde.

26. 3. 29 in Scopolamin-Morphin-Äther-Narkoſe Eröffnung der Blaſe in altem Medianſchnitt. Entfernung zahlreicher Steinbröckel und eines faſt kirſchgroßen, abgerundeten Verſchlußſteines am Blaſenausgang; Schluß der Blaſe durch zwei Schichtnähte unter Einführung eines Drains und eines Dauerkatheters. Blaſe ſelbſt für 8 Tage drainiert. Zur Unterſtützung des Operationserfolges d. h. zur Erzielung eines ſauren Harnes, der der erneuten Steinbildung entgegenwirken ſollte, wurde eine fleiſchreiche Koſt und Phosphorſäure-Limonade verabreicht.

29. 1. 30 Entleerung des trüben Urins in dünnem gedrehtem Strahl; Harnträufeln. Erneut Steinbildung.

15. 5. 30 Krankenhausaufnahme. Behinderung der Harnentleerung durch einen in die Harnröhre vorgedrungenen Stein. Stein wurde in die Blaſe zurückgedrängt, Behandlung des beſtehenden Blaſenkatarrhs.

10. 9. 30 beim Bougieren gelang die Überwindung des Hinderniſſes am Blaſeneingang mit Bougienummer 12. Urin getrübt, ſauer, Spuren von Eiweiß, Leucocyten und Coli-Bazillen. Linker Hoden etwa bis auf Hühnereigröße angeſchwollen und heiß. Nebenhoden nicht abzugrenzen. Samenſtrang etwas verdickt. Die Behandlung beſtand in Hochlagerung, Ichthyolverbänden und harndesinfizierenden Mitteln. Meiſt gelang es, die Verlegung des Blaſeneingangs dadurch frei zu bekommen, daß beim Bougieren der Stein zerbröckelte oder, wenn das nicht möglich war, den Stein in die Blaſe zurückzudrängen.

21. 5. 31 Harnverhaltung. Bei dem ſehr ſchmerzhaften Bougieren mit Charr. 12 gelang es, das vorliegende Konkrement zu zertrümmern. Kleinſte Bruchſtücke wurden danach mit dem Urinſtrahl ausgeſchwemmt. Mikroſkopiſch beſtand ſie aus phosphorſaurem Kalk. Gehäufter Urindrang gebeſſert. Der noch gedrehte Harnſtrahl erfolgt erſt nach

einigem Zuwarten, die Einzelportionen waren größer geworden, nach der Miktion Nachträufeln.

29. 4. 32. Harn kann erſt nach langem Preſſen im Sitzbad und unter Blutabgang wiederholt in unterbrochenem, dünnem Strahl gelaſſen werden. Im Urin neben maſſenhaft Leucocyten, Trippelphosphate.

7. 7. 32 Urinverhaltung. Bei der Sondierung der Harnröhre Entleerung von reichlich Blut und kleinen Steinen. An der rechten Oberſchenkelinnenſeite eine handflächengroße, entzündlich gerötete und fluktuierende Anſchwellung. Außer reichlich Eiter entleert ſich auch etwas Urin. Eine am 18. 7. 32 vorgenommene Röntgenkontraſtaufnahme zeigt eine typiſche Schrumpfblaſe. Wegen Verſchlechterung wurde am 5. 9. 32 durch einen Mittelſchnitt in der alten Narbe die Blaſe freigelegt und ein an der rechten vorderen Blaſenwand ſitzender, walnußgroßer Stein entfernt, der ſich um ein durch die Blaſenwand gedrungenes Knochenſtück gebildet hatte. Blaſe von dieſem Knochenteil abgelöſt und nach Anlegung eines Drains vernäht; ebenſo der vor der Blaſe liegende Raum drainiert und durch Muskelhautnähte geſchloſſen. Dauer- und Blaſenkatheter mußten ſehr häufig gewechſelt werden. Die Operationswunde heilte nicht, ſo daß ſich eine klaffende Wunde bildete, die nur langſam zuheilt. Die inzwiſchen geſchloſſene Oberſchenkelfiſtel mußte wegen entzündlicher Schwellung nochmals geſpalten werden. Aus der Operationswunde und aus dem rechten Oberſchenkel Urinträufeln. Harnröhre für Bougie Charr. 9 durchgängig.

17. 1. 33 in der Blaſengegend intenſiver Steinſchatten. Urinbefund unverändert. Die bakteriologiſche Unterſuchung ergab reichlch Diplo- und Staphylococcen und Coli-Bazillen. Therapeutiſch wurde die Blaſe mit Uro- und Amphotropin behandelt. Daraufhin nahmen die Diplococcen und Coli-Bazillen weſentlich an Zahl ab. Vom 19. 2. bis zum 22. 2. 33 fieberhafte Bronchitis.

22. 5. 33 Fiſtel in der alten Abſzeßoperationswunde ſezerniert mäßig dünnflüſſigen Eiter. Die Oberſchenkelfiſtel mit hypertrophiſchen Granulationen ſezerniert zeitweiſe auch urinös. In der Umgebung der Fiſtel kleine Furunkel; ſpäter auch Furunkel an der rechten Hand und am linken Oberſchenkel.

19. 5. 34 wiederum Steinbildung und zwar im hinterſten Teil der Harnröhre, dadurch Harnpaſſage erſchwert. Durch Bougierung gelang es, den Stein teilweiſe zu zertrümmern. Eine Entfernung des Steines gelang auch nicht unter Zuziehung eines Facharztes.

2. 11. 34. Blaſe kann ſpontan entleert werden und zwar in Pauſen von $^1/_2$ bis $^3/_4$ Stunde. Eine Störung der Nierenfunktion beſteht nicht (Reſtſtickſtoff normal). Nach Bougierung entleeren ſich Steinbröckel, die chemiſch aus harnſaurem Ammoniak beſtanden.

30. 7. 35 faſt vollſtändige Harnſperre vorhanden. Tropfenweiſe Abgang von Urin unter ſehr großen Schmerzen. Mit Metallbougie gelang es im Verlauf von einigen Tagen einen Weg durch den ziemlich bröckeligen Stein zu bahnen und die Öffnung langſam zu erweitern.

22. 10. 35 Aufnahme ins Johanniter-Krankenhaus. Trotz dauernden ſtarken Harndrangs konnte H. unter Stöhnen, oft längere Zeit im Bette knieend, nur tropfenweiſe unter ſtarkem Preſſen und brennenden Schmerzen Urin laſſen. Blutdruck R.R. 135/90 mm Hg. Oberhalb und unterhalb der alten Fiſtel zwei weitere Fiſteln in entzündlich veränderten Weichteilen. Urin ſehr trüb, 3‰ Eiweiß, alkaliſch mit ſtarken Schleimbeimengungen. 23. 10. 35 abends heftige Schmerzen in der rechten Oberbauchgegend mit Bauchdeckenſpannung. Rechte Niere vergrößert. Schmerzen ſchwinden nach Einführung eines ſchmerzſtillenden Zäpfchens. Einführen eines Tieman-Katheters Nr. 16 in die Blaſe leicht, bleibt als Dauerkatheter liegen. Später beim Katheterwechſel Gummikatheter Charr. 20. Röntgenaufnahme ohne Kontraſtmittel zeigt am rechten Nierenbecken einen linſengroßen, nicht ſicher als Stein anzuſprechenden Schatten. Fiſteln in der rechten Leiſtengegend laſſen ſich nicht ſondieren. Bei der Leeraufnahme der Blaſengegend findet ſich im Bereich des inneren Teiles des rechten horizontalen Schambeinaſtes und des angrenzenden aufſteigenden Schambeinaſtes ein eigroßer Schatten mit unregelmäßiger Begrenzung. Oberhalb dieſes Schattens, in Höhe der Kreuzbeinmitte, ein kleinerer runder Schatten. Blutharnſtoff nüchtern 0,248‰, 24 Stunden nach Harnſtoffbelaſtung 0,347‰.

Am 30. 10. 35 in Avertin-Äther-Miſchnarkoſe kleiner Querſchnitt am oberen Rand der Schoßfuge durch die narbig veränderten Weichteile unter Einkerben der Anſatzſehnen der geraden Bauchmuskeln unter ſchrittweiſem Vorgehen an den horizontalen Schambeinäſten. Man kam zunächſt in eine Höhle, aus der ſich ſtinkender, eitriger Urin entleert. Dadurch wird ein Stein freigelegt, der dem Schambein dicht angelagert iſt und die Harnröhre nach hinten abgedrängt hat. Der Stein iſt ſo feſt eingemauert, daß er nur ſtückweiſe ausgebrochen werden kann. Nach vollſtändiger Entfernung reſultiert eine Höhle, deren Boden von dem rechten abſteigenden Schambeinaſt gebildet wird. Nach Eröffnung der nach oben gedrängten Blaſe fühlt man mit dem taſtenden Finger einen kaſtaniengroßen, weichen Stein. Beim Verſuch, ihn in die Zange zu faſſen, zerbröckelt derſelbe; die Steintrümmer werden teils mit der Zange, teils durch Spülung aus der Blaſe entfernt. Ein Verſuch durch Sondieren die Beziehungen der Fiſteln in der rechten Leiſtengegend zur Blaſe und zu der Steinhöhle hinter den Schambeinen feſtzuſtellen, gelingt nicht, da ſich die Fiſteln nicht in ganzer Ausdehnung ſondieren laſſen. Nach Verkleinerung der Blaſenſchnittwunde Tamponade der paraurethralen Höhle hinter

den Schambeinäſten, Einführung eines Gummidrains in die Blaſe, und Einführen eines dicken Dauerkatheters durch die Harnröhre in die Blaſe. Operationswunde in üblicher Weiſe verſorgt. Nach Entfernung der Tamponade am 2. 11. und Einführung eines Drains in die Steinhöhle, allmähliche Verkleinerung der paraurethralen Höhle durch Ausfüllung derſelben abwechſelnd mit Dextropur-Campher und Ungentolan. Tägliche Spülung, dabei gelegentlich Entleerung kleinſter Steinſplitter und zäher Schleimmaſſen mit ſehr trübem Urin. Neubildung von Steinen wird durch noch nicht im Handel befindliches Präparat verhindert. Die paraurethrale Steinhöhle füllt ſich allmählich vollſtändig aus. Die kontinente Blaſenfiſtel wird offen gelaſſen, um bei erneuter Steinbildung in der Blaſe die Blaſenſteine von ihr aus entfernen zu können. Anlegen einer Blaſenfiſtelbandage, tägliche Spülung der Blaſe nach Einführung eines leicht einzuführenden Katheters durch die Harnröhre in die Blaſe. Im Laufe der Behandlung haben ſich die Fiſteln am rechten Unterbauch und in der Oberſchenkelgegend geſchloſſen. Urinentleerung ungeſtört, aber gehäuft. Ausgeſprochene Hebung des Allgemeinzuſtandes. Gewichtszunahme 13,8 kg.

Bei H. hatte es ſich um einen ſchweren Splitterbruch des Beckens gehandelt mit Zerreißung der Harnröhre. Nach der ſofortigen chirurgiſchen Verſorgung der Harnröhrenverletzung kam es zur Urinphlegmone, zur ſchweren Infektion der Blaſe (nekrotiſierenden Cyſtitis), zur Bildung mehrerer Fiſteln mit Urinabfluß und Abſtoßung von Knochenſplitter, die zum Teil operativ entfernt werden mußten. Mehrere Jahre befand ſich H. in nervenärztlicher Behandlung wegen ſchwerer nervöſer Störungen. Mehrfach kam es zu Abſzeßbildung an verſchiedenen Stellen, die nach Abſzeßeröffnung gefolgt waren von Fiſtelbildungen mit Ausfluß von eitrigem Urin; der Urin entleerte ſich dann ausſchließlich durch die Fiſteln. Der weitere Verlauf war kompliziert durch Hoden- und Nebenhodenentzündungen und Bildung von Blaſenſteinen, von denen einer um einen Knochenſequeſter ſich herumgebildet hatte. Öfters kam es zu Harnverhaltungen durch ventilartigen Verſchluß des Blaſenausgangs durch einen der gebildeten Blaſenſteine.

Bei der Aufnahme ins Johanniter-Krankenhaus beſtanden in der rechten unteren Bauchgegend 3 eitrige urinentleerende Fiſteln. Im Röntgenbild wurde ein in der Blaſe liegender Stein nachgewieſen, außerdem ein großer, paraurethral in der Gegend der Schambeinäſte gelegener Stein. Nach dieſem Röntgenbefund mußte der obere, rund-

liche Schatten als Blaſenſtein gedeutet werden, während der in der Schambeingegend gelegene, unregelmäßige Schatten wahrſcheinlich nicht in der Blaſe lag.

Durch erneute Röntgenaufnahme nach Einſpritzung von Thorotraſt durch die Harnröhre in die Blaſe wurden die Verhältniſſe einwandfrei geklärt. Der vordere Teil der Harnröhre war gut dargeſtellt, nicht verengert. Der hintere Teil wies verengerte Lichtung auf. Seitlich und vor dieſem Teil der Harnröhre lag der unregelmäßige Schatten in der Schambeingegend, die geſchrumpfte kugelförmige Blaſe war nach oben gedrängt, der Blaſenſtein durch die Kontraſtmaſſe verdeckt.

Die Verhältniſſe ſind an dem beigefügten Bild, das nach einer Pauſe der Leer- und Kontraſtaufnahme gefertigt iſt, mit voller Sicherheit zu erkennen (Fig. 1). Neben dem bei der Leeraufnahme erkennbaren Blaſenſtein zeichnet ſich außerdem der paraurethrale unregelmäßige Stein nahe der Harnröhre deutlich ab. Der Befund wurde durch die Operation beſtätigt (Sig. 1).

Die Bildung des letzteren Steines kann nur dadurch erklärt werden, daß in der Harnröhre eine Fiſtel zurückgeblieben war, hinter der Schoßfuge gelegen, und daß es durch Austritt infizierten Urins durch dieſe Fiſtel in die umgebenden Weichteile zu einer Höhlenbildung gekommen war, in der ſich zu Steinbildung führende Niederſchläge von Harnſalzen abgelagert hatten.

Bei Fall 13 lagen ganz ähnliche Verhältniſſe vor. Auch hier war eine Fiſtel in der Harnröhre an der Verengerungsſtelle zurückgeblieben, die zu einer paraurethralen Höhlenbildung geführt hatte. Dadurch, daß dieſe paraurethrale Höhle eine zweite Fiſtel nach außen oberhalb der Schoßfuge hatte, war es nicht oder nur zu vorübergehender Harnanſammlung in derſelben gekommen, ſo daß Steinbildung infolge von Stauung ausblieb. Bei längerem Beſtehen dieſer Höhle wäre auch ſchließlich hier mit Steinbildung zu rechnen geweſen (vgl. Fig. 2).

Nach operativer Entfernung des Blaſen- und paraurethralen Steines, der wegen ſeiner Härte nur ſtückweiſe ausgebrochen werden konnte, wurde nach Verödung der paraurethralen Höhle und Schluß

Fig. 1

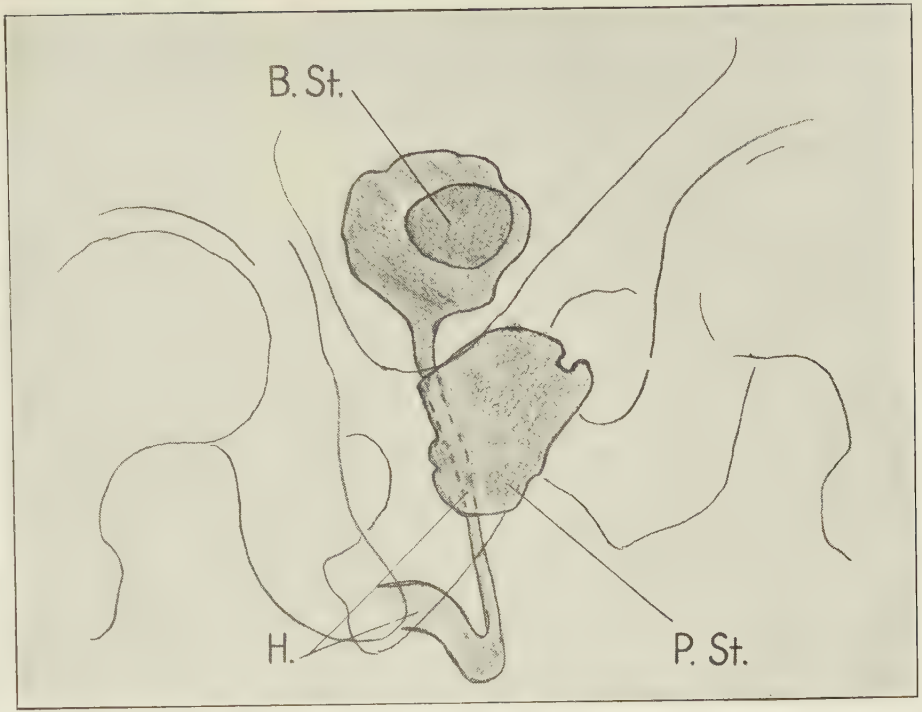

Siehe Text Seite 30

B. St. Blasenstein. P. St. paraurethraler Stein. H. Harnröhre.

Fig. 2

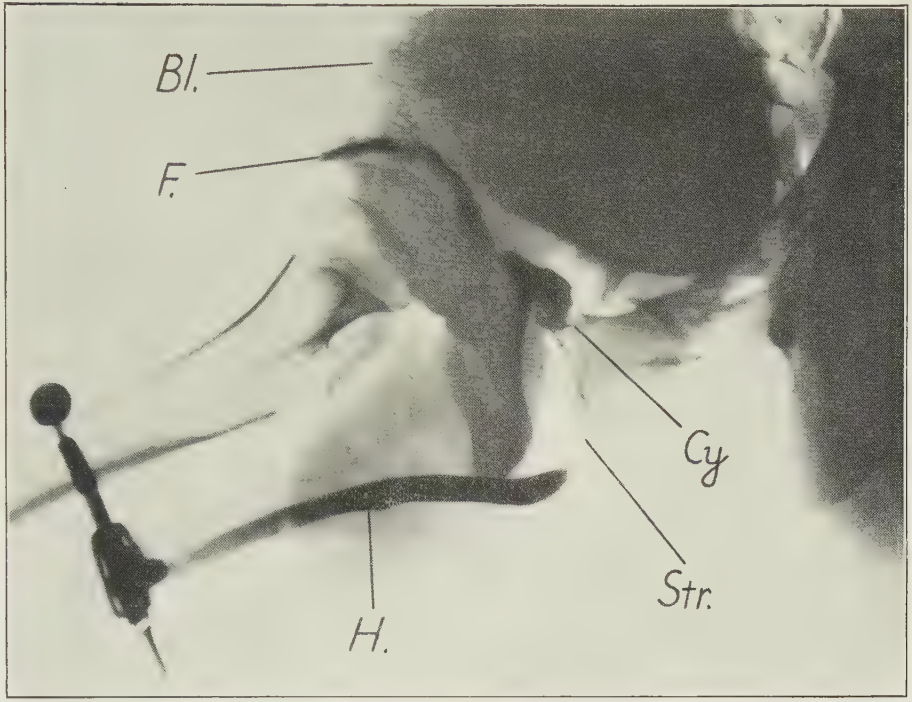

Siehe Text Seite 30

Bl. Blase. F. Fistel. Cy. Cysterne. Str. Strictur. H. Harnröhre.

der in dieſelbe mündenden Harnröhrenfiſtel vollſtändige Heilung auch der Fiſteln in der rechten Unterbauchgegend erzielt. Ein Beweis, daß die Bauchfiſteln ihren Urſprung in der Höhle hatten.

Die Blaſenfiſtel wurde offen gehalten und mit Fiſtelbandage verſehen, um im Falle erneuter Steinbildung die Steine nach Erweiterung der Fiſtel ohne Schwierigkeit entfernen zu können.

Das Faſſungsvermögen der Blaſe hat ſich erheblich geſteigert, der Urin iſt noch ſchwer infiziert, macht weitere entſprechende Behandlung erforderlich. Eine Beteiligung der Nieren am Infektionsprozeß war bei der Entlaſſung nicht nachweisbar.

Nach den letzten Nachrichten befindet ſich H. in ausgezeichnetem Zuſtand, zu lohnbringender Arbeit iſt er nicht mehr fähig.

Dieſer Fall ſtellt in ſeinem ganzen Verlauf mit all den ſchweren Komplikationen gewiſſermaßen ein Unikum dar. Um ſo erfreulicher iſt das ſchließlich erzielte Reſultat.

6. Th. He., Seilbahnarbeiter, 22 Jahre, Unfallstag: 11. 11. 30. Bei der Einfahrt in die Grube Einklemmung zwiſchen Maſchine und Geſteinswand. Bei der Aufnahme in das Städtiſche Krankenhaus zu Dillenburg: An der Außenſeite beider Oberſchenkel oberflächliche Hautabſchürfungen, Haut am Hodenſack hinten in der Mittellinie in mäßiger Ausdehnung blutunterlaufen. Becken in der Gegend der Schambeinfuge ſpontan und auf Druck ſchmerzhaft. An der Harnröhrenmündung etwas eingetrocknetes Blut. Harn konnte ſeit der Verletzung nicht gelaſſen werden, doch iſt die Blaſe nicht gefüllt. Eine Harninfiltration nicht nachweisbar. Keine Bauchdeckenſpannung, kein Erbrechen.

Auf der Röntgenaufnahme erſcheint der Schamſpalt außerordentlich breit, Beckenbruch iſt nicht zu erkennen. (Auf einer ſpäteren Aufnahme vom 5. 2. 31 iſt deutliche Knochenneubildung an der linken Seite der Schamfuge erkennbar.)

Nach vergeblichem Verſuch des Katheterismus, wobei der Katheter in eine Bluthöhle gerät, wird eine Blaſenpunktion gemacht. Troikar bleibt liegen. Da ſich der natürliche Weg nicht wieder herſtellt, wird am 14. 11. in Narkoſe operiert. Äußerer Harnröhrenſchnitt vom Damm aus. Aufſuchen und Naht der zerriſſenen Harnröhre über einem Dauerkatheter. Während der Heilung Bildung eines Abſzeſſes in der linken Leiſtenfalte und vorübergehende Harnfiſtel am Damm. Harnentleerung gut. Nachbehandlung ambulant mit Bougies. Bei der Entlaſſung am 23. 12. 30 Gang unbehindert. Harnröhre für Bougie Charr. 16 eben noch durchgängig.

Harn wird ohne Beſchwerden in dünnem Strahl entleert, iſt klar, frei von krankhaften Beſtandteilen.

18. 7. 31 Harnröhre für Bougie Charr. 18 durchgängig. Die Blaſe wird nach einigem Zuwarten im Strahl entleert. Harn vollkommen klar. Wegen drohender Verengerung der Harnröhrenſtriktur ſtationäre Behandlung.

20. 11. 32. Durchgängigkeit der Harnröhre für Bougie Charr. 20. Harn wird nach einigen, wohl durch pſychiſche Hemmung bedingte Bemühungen in gutem Strahl gelaſſen, iſt klar und frei von krankhaften Beſtandteilen. Man gewinnt den Eindruck, daß es ſich nicht um eine eigentliche Harnröhrenverengerung, ſondern um eine Klappenbildung durch eine Schleimhautfalte in der Harnröhre handelt. Nur ſo iſt es zu erklären, daß zuweilen ein ſtarkes Bougie glatt paſſiert, ein andermal ſich verfängt. Das linke Schambein wird an der fühlbaren Verdickung als druckempfindlich bezeichnet.

18. 1. 33. Ein Bougie Charr. 15 ſtößt in einer Entfernung von 14 cm vom Orificium externum auf einen feſten ſchmerzhaften Widerſtand. Von einer weiteren Bougierung wird im Intereſſe der folgenden Endoſkopie abgeſehen. Mit Endoſkop Charr. 23, das ohne Schwierigkeit bis in eine Entfernung von 15 cm eingeführt werden kann, wird eine trichterförmige Verengerung feſtgeſtellt, die hauptſächlich durch eine zum Lumen quer verlaufende Narbe gebildet wird. Schleimhaut hier blaß und atrophiſch. Von einer Taſche nichts zu ſehen. Beim Zurückziehen des Endoſkops zwiſchen 15 und 13,5 cm wölbt ſich in das Bild von oben ein breiter hyperämiſcher Schleimhautwulſt vor, deſſen Berührung ſehr ſchmerzhaft iſt. Die Einführung des Endoſkops Charr. 21 für die hintere Harnröhre über 15 cm hinaus erweiſt ſich wegen der beſtehenden Striktur als unmöglich. Abbruch der Endoſkopie wegen Schleimhautblutung. Eine Röntgenaufnahme der Harnröhre ergibt eine nahezu 2 cm lange ſondendicke Verengerung. Waſſerlaſſen erfolgt beim Preſſen in gutem Strahl. Der Urin klar, frei von Eiweiß, Zucker und krankhaften Formelementen. Es muß damit gerechnet werden, daß die Verengerung mit der Zeit ſich vergrößert.

Vom 27. 2. bis 5. 3. 33 wird He. im Städtiſchen Krankenhaus zu Dillenburg jeden zweiten Tag bougiert, und zwar durch ſchonende Behandlung mit Blei gefüllter Bougies in ganz allmählich ſteigender Stärke, wobei jedes Bougie etwa 1/4 Stunde liegen bleibt. Bis zur Entlaſſung wurde die Durchgängigkeit der Harnröhre bis auf Charr. 25 gebracht. Im Vergleich zu dem am 18. 1. 33 erhobenen Befund hat ſich der Zuſtand erheblich gebeſſert. Wie die Röntgenaufnahme der Harnröhre ergibt, iſt die Verengerung einwandfrei zurückgegangen.

21. 11. 33 Aufnahme ins Johanniter-Krankenhaus. Blutdruck R.R. 120/70 mm Hg. Auffallend iſt ſtarkes nervöſes Geſichtszucken, ſehr lebhafte Knie- und Achillesſehnenreflexe und vermehrte Hautſchrift. Harnröhre für Bougie Charr. 16 durchgängig. Mit Bougie Charr. 18 iſt das Hindernis unter der Schamfuge eben noch zu überwinden. Die Verengerung iſt im Röntgenbild (Thorotraſt als Kontraſtmittel) einwandfrei zu erkennen, und zwar in Länge von 1 cm. Dieſe trichterförmige Verengerung entſpricht einer Lichtung von etwa Charr. 17. Bei der endourethralen Unterſuchung ſieht man die normale Harnröhrenſchleimhaut unter der Schamfuge in einen ſtarren Teil übergehen, der mit Luft nicht aufblähbar iſt. Die Schleimhaut iſt hier blaß, von kleinen geröteten Streifen unterbrochen. In der Mitte der narbigen Verengerung eine grübchenförmige Einſenkung als Fortſetzung der Harnröhre. Die Harnröhrenverengerung neigt zur Schrumpfung.

Da die Erfolge der unblutigen Behandlung nur vorübergehend ſind und die Behandlung der intermittierenden ſtumpfen Erweiterung keineswegs ſchmerzlos iſt, ſtellen ſich bei He. nervöſe Störungen ein, die objektiv nachweisbar ſind in den ſehr lebhaften Sehnenreflexen und dem Dermographismus. Der urſächliche Zuſammenhang mit dem Unfall kann nicht abgelehnt werden. Es iſt mit dem Auftreten weiterer Symptome zu rechnen, wenn He. ſich nicht bereit erklärt, die Verengerung operativ beſeitigen zu laſſen.

5. 9. 34. In der Mediziniſchen und Nervenklinik in Gießen konnte ein krankhafter Befund an den inneren Organen, beſonders an den Nieren und den harnableitenden Wegen, nicht feſtgeſtellt werden. In der Zwiſchenzeit ſtand er wegen Harnröhrenſtriktur, des Blaſenkatarrhs und allgemeiner Nervenſchwäche in Behandlung.

15. 10. 34. Vom Kreisarzt in Dillenburg wird eine Kur in einem Sanatorium für notwendig erachtet, da er wegen Nervoſität arbeitsunfähig wird.

Vom 13. 11. bis zum 11. 12. 34 wird er in einem Sanatorium in Bad Orb wegen Nervenſchwäche behandelt, und zwar wegen poſttraumatiſcher Neuroſe, Überfunktion der Schilddrüſe und Schwäche des Nervenſyſtems. Blutdruck R.R. 130/60 mm Hg. Puls 108, Reflexe ſehr lebhaft, Nervenſyſtem ſehr übererregt, Beſchwerden pſychogen ſtark überlagert. Urin ohne krankhaften Befund. Die ab und zu noch auftretenden Blaſenbeſchwerden werden günſtig durch Diathermie und Urotropin beeinflußt. Nach Behandlung mit ſalzarmer Koſt, Trinkkur und Martinusquell, Dijodthyroſin und Nervobromin tritt ſichtbare Beſſerung ein.

28. 1. 35. Interne Unterſuchung im Brüder-Krankenhaus zu Bonn. Am Nervenſyſtem keine objektiven Zeichen von allgemeiner nervöſer Übererregbarkeit: kein Ruhe- oder Spreizzittern der Hände, keine Puls-

beſchleunigung, keine abnorme lebhafte Sehnenreflexe, keine Schwindelſymptome, Schlaf und Appetit gut, keine Störung des Geſchlechtsverkehrs.

Ein im Johanniter-Krankenhaus gefertigtes Haemogramm zeigt außer einer mittelmäßigen Lymphocytoſe (39) normale Blutverhältniſſe. Ein feſtes Bougie Charr. 18 läßt ſich unter leichtem Klemmen, aber ſonſt ohne Beſchwerden, in die Blaſe einführen. Ein Vergleich mit der am 20. 11. 33 gemachten Röntgenaufnahme der Harnröhre nach Einſpritzung von Thorotraſt zeigt, daß der verengerte Teil der Harnröhre an Länge zugenommen hat. Kein Blutaustritt aus der Harnröhre nach Harnröhrenſpiegelung und Bougierung. Bei Aufforderung, die Blaſe zu entleeren, preßt He. mehr als zwei Minuten, ehe Entleerung erfolgt. Der Strahl iſt verſchmälert und kraftlos. Keine Klagen über Schmerzen bei der Entleerung.

Es hat ſich bei He. um eine Zerreißung der Schambeinfuge und der Harnröhre gehandelt. In Entfernung von 15 cm vom Orificium externum beſteht eine Striktur, die durch eine derbe Narbe auf der Unterſeite der Urethra gebildet wird. Dieſe Striktur, die für ein Bougie Charr. 18 eben noch durchgängig iſt, neigt zur Schrumpfung. He. muß daher in beſtimmten Zwiſchenräumen bougiert werden. Der diſtal von der Striktur ſichtbare hyperämiſche, ſchmerzhafte Schleimhautſchwulſt iſt als entzündliches Infiltrat, entſtanden durch die häufigen mechaniſchen Inſulte, aufzufaſſen. Durch die ſchmerzhafte Bougiebehandlung zwecks ſtumpfer Erweiterung der Striktur, die beim Ausſetzen der Behandlung in Kürze von erneuter Verengerung gefolgt zu ſein pflegt, züchtet man Neuraſtheniker heran. Wenn auch die Hyperthyreoſe, die unabhängig vom Unfall beſteht, für die Entſtehung der nervöſen Erſcheinungen zum überwiegenden Teil bei He. mit verantwortlich zu machen iſt, ſo ſind die dadurch hervorgerufenen Störungen im Laufe der Zeit durch die ſchmerzhafte Bougiebehandlung verſtärkt worden und als Unfallsfolgen zu bewerten. Es muß deshalb ſolchen Patienten, die ſonſt nie aus ärztlicher Behandlung herauskommen, dringend geraten werden, ſich die Harnröhrenverengerung baldmöglichſt operativ beſeitigen zu laſſen, damit nicht durch die Notwendigkeit weiterer ſchmerzhafter Bougiebehandlung Steigerung oder erneutes Auftreten nervöſer Berſchwerden erfolgt.

7. H. K., Bergmann, 30 Jahre, Unfallstag: 8. 5. 35.

Von hereinbrechendem Geſtein vollſtändig verſchüttet. Aufnahme ins Krankenhaus zu Mörs. In der Leiſtenbeuge links, gut handbreit von der Schamfuge bis über den vorderen, oberen Darmbeinſtachel reichende Bauchdeckenſchwellung, ſtark druckſchmerzhaft. Weiterer Bluterguß unterhalb des rechten Darmbeinkammes. Kein Anhaltspunkt für eine Verletzung innerhalb der Bauchhöhle. Stauchungsſchmerz des Beckens in der Schamgegend und an den Kreuz-Darmbeingelenken.

Die Röntgenaufnahme des Beckens und der Wirbelſäule: Sprengung der Schambeinfuge ſowie der Kreuz-Darmbeingelenke mit Längsbruch des linken Darmbeins, nahe den eben genannten Gelenken, bedeutungsloſer Abbruch des Endes vom linken Querfortſatz des 5. Lendenwirbels. Katheterurin vollkommen blutig. Mit Rückſicht auf den durch Verweilkatheter ſtörungslos erfolgten Harnabfluß wurde die Blaſen- und Harnröhrenverletzung in großen Weichteilblutergüſſen nicht operativ angegangen.

15. 5. 35. Urin frei von Blutbeimengungen. Entſtehung einer Urinphlegmone in der linken Leiſtenbeuge unter fieberhaften Temperaturen zwiſchen 38,4° und 39°, am 23. 5. Inciſion. Aus der Drainageſtelle entleert ſich bis zum 19. 6. in abnehmendem Maße Urin neben Eiter. Heilung der Einſchnittwunde. Im weiteren Verlauf Cyſtitis. Nachdem ſich die Blaſenentzündung etwas gebeſſert hatte, Entfernung des Verweilkatheters am 29. 7. 35. Am 6. 8. ſtand der Patient auf. Im Röntgenbild knöchern verheilter Längsbruch in der linken Darmbeinſchaufel bei normaler Stellung der Kreuz-Darmbeingelenke und einem verbreiterten Schamfugenſpalt mit unregelmäßiger Knochenſtruktur. Gang des ſehr korpulenten Patienten breitſpurig und unbeholfen. Im Urin noch reichlich Leucocyten und Eitererreger.

18. 11. 35 friſch gelaſſener Urin klar, Reaktion ſauer, Spuren von Eiweiß. Im Schleuderpräparat reichlich Leucocyten ſowie einzelne Plattenepithelien nachweisbar. Faſſungsvermögen der Blaſe 100 ccm.

Vom 17. 12. 35 bis 15. 2. 36 zwecks Unterſuchung und Behandlung im Johanniter-Krankenhaus. Blutdruck R.R. 135/100 mm Hg. Urin ſauer, enthält geringe Mengen Eiweiß. Im Sediment Leucocyten in mäßiger Zahl, ebenſo Stäbchen und Coccen, vereinzelt Blaſendeckzellen. Gang ſtark hinkend. Die Schamfuge klafft fühlbar um mehr als 2 cm. Der linke horizontale Schambeinaſt ſpringt nach oben vor. Beim Stehen auf dem linken Bein, im Anfang mit Unterſtützung, ſinkt die rechte Beckenhälfte nach unten (Trendelenburg poſitiv). Bei der letzten Urinunterſuchung Zahl der Leucocyten nicht vermehrt, ſpärliche Erythrocyten und Niederſchläge von Oxalaten. Zahl der Bakterien zugenommen. Metallbougie Charr. 20 ſtößt in der Gegend der Schoßfuge auf einen leichten

überwindbaren Widerſtand. Nach Herausziehen des Bougies entleert ſich ein Tropfen Blut.

3. 4. 36 Aufnahme in das Krankenhaus „Bethanien" wegen Inkontinenzerſcheinung. Urinunterſuchung ergab Eiweiß in Spuren, maſſenhaft Leucocyten, Erythrocyten und Bakterien. Die Behandlung beſtand in zweitägigen Blaſenſpülungen, Verabreichung von Wärme und Harnreinigungsmitteln.

21. 4. 36 glattverlaufende Cyſtoſkopie. Nur im Blaſendreieck geringe Rötung der Schleimhaut. Stelle der alten Harnröhren- oder Blaſenverletzung nicht erkennbar. Indigocarmin wurde aus beiden Harnleitern nach 5 Minuten kräftig und gleichmäßig ausgeſchieden. Intravenöſe Füllung der Nierenbecken ergab beiderſeits geringe Zeichen einer chroniſchen Pyelonephritis. Bei Ablenkung der Aufmerkſamkeit betrug der entleerte Blaſeninhalt 150 ccm, ohne daß es zum unwillkürlichen Urinabgang gekommen wäre. Beim Stehen auf dem linken Bein iſt ein ſicheres Abſinken der rechten Beckenſchaufel nicht zu beobachten. Der ſonſtige Befund weicht nicht von dem im Johanniter-Krankenhaus erhobenen ab. Bei der Entlaſſung im Urin kein Eiweiß, nur wenige Erythrozyten und Bakterien, dagegen reichlich Leucocyten.

Die Unfallverletzung beſtand alſo in einem Beckenringbruch (Schamfugenſprengung, Sprengung der Darmbein-Kreuzbeingelenke und Darmbeinſchaufelbruch links) verbunden mit Verletzung der Blaſe bzw. der hinteren Harnröhre und ausgedehnten Weichteilblutergüſſen in die Beckengegend, die durch Urinphlegmone kompliziert wurden.

Schon während der Behandlung kam es zur Verſchiebung der linken Beckenhälfte nach oben. Das poſitive Trendelenburg'ſche Phänomen konnte durch die ſcheinbare Beinverkürzung nicht erklärt werden, konnte nur ſeine Erklärung dadurch finden, daß die pelvitrochanteren Muskeln infolge der geänderten Verlaufsrichtung eine gewiſſe Inſuffizienz zeigten. Durch Verordnung eines Schienenhülſenapparates, der bei Kräftigung der Muskeln weggelaſſen wird, und Stiefeln mit erhöhter Sohle war K. imſtande ohne Stock mit bemerkenswerter Sicherheit zu gehen. Das Trendelenburg'ſche Phänomen iſt jetzt bereits negativ.

Blaſenkatarrh und Harnröhrenverletzung bedürfen weiterer Beachtung vor allem, da Gefahr einer weiteren Verengerung der Harn-

röhre nicht auszuſchließen iſt und einer aufſteigenden Infektion beizeiten geſteuert werden muß.

8. A. Ki., Kohlenhauer, 26 Jahre, Unfallstag: 14. 12. 17.

Ki. wurde durch fallendes Geſtein verſchüttet. Bei der Krankenhausaufnahme in Mörs: Hautabſchürfungen an der linken Körperſeite und am Unterſchenkel. Urinlaſſen ſelbſttätig unmöglich. Beim Katheteriſieren entleert ſich aus der Harnröhre Blut; der aus der Blaſe entleerte Urin iſt klar. Im Röntgenbild: Bruch des Beckens in der Schamfuge. Ambulant wird er zur Verhinderung einer ſtärkeren Verengerung der Harnröhre weiter bougiert.

27. 4. 18. Brennen an der Verletzungsſtelle beim Waſſerlaſſen, Schmerzen im Becken nach längerem Gehen. Oberhalb der Schamfuge kleinfauſtgroße, knöcherne Verdickung fühlbar. Rechte Beckenhälfte ſteht deutlich höher als links. Rechte Kreuz-Darmbeinfuge etwas verdickt, ſpringt vor. Gang noch ganz leicht hinkend. Bougiebehandlung.

30. 8. 18 Kreuz-Darmbeinfuge rechts noch ſchmerzhaft, ſpringt ſtärker vor. Urin in mäßig dickem Strahl entleert, enthält keine krankhaften Beſtandteile. Allgemeinzuſtand noch geſchwächt, da Ki. eine ſchwere, rechtsſeitige Lungenentzündung durchgemacht hat.

11. 4. 19 Urinbefund unverändert.

20. 2. 20 erhebliche Verengerung der Harnröhre, Urinentleerung nur noch tropfenweiſe. Feinſte Bougies paſſierten nicht mehr die Verengerungsſtelle. Deshalb wurde dieſelbe am 24. 2. 20 durch Operation in örtlicher Betäubung freigelegt.

Es ſtellte ſich heraus, daß die vom Beckenbruch ausgegangenen Knochenwucherungen die Harnröhre umlagerten und faſt vollſtändig verſchloſſen hatten. Abmeißelung der Callusmaſſe und Freilegung der Harnröhre. Danach guter Heilverlauf mit vorübergehender Urinfiſtel am Damm. 17. 4. 20 Entlaſſung. Urinſtrahl bei Bewegung ziemlich gut; nur nach Ruhe ſchwächer. Operationswunden am Damm und Hodenſack feſt verſchloſſen. Harnröhre im hinteren Teil noch deutlich verhärtet und verdickt. Durchgängigkeit für Bougies auch jetzt nicht möglich (wegen des geſchlängelten Verlaufs durch die Callusbildung).

4. 7. 22 Harnröhre in der Gegend der Narbe erheblich verdickt und hart, zeitweiſe Fiſtelbildung am Damm. Waſſerlaſſen wechſelnd ſtark erſchwert.

23. 7. 24 Fiſtel am Damm völlig geſchloſſen, weſentliche Beſſerung. Ki. verrichtet ſchwere Arbeit.

Vom 26. 4. 25 wurde er im Krankenhaus „Bethanien“ wegen nahezu vollſtändigen Verſchluſſes der Harnröhre bis zum 16. 5. 25 ſtationär be-

handelt. Durch Bougierung und entſprechende Behandlung wurde eine Beſſerung erzielt.

Seit 21. 6. 26 Urinlaſſen erſchwert, regelmäßige Bougierung. Verengerung der Harnröhre im Bereich des Schambeins hochgradig.

19. 7. 28. Ki. arbeitet wieder vor Kohle. Becken frei. Als Unfallsfolge beſteht nur noch die Harnröhrenverengerung. Sie bewirkt praktiſch keine Erwerbsverminderung, Rente fällt daher fort (unter 10%).

Vom 26. 9. 29 bis zum 11. 4. 31 wegen vermehrter Beſchwerden bei der Urinentleerung in ambulanter Behandlung. In der Dammnarbe bildete ſich zeitweiſe eine Urinfiſtel.

13. 6. 31. Harnretention ging infolge der Bettruhe nach einigen Tagen zurück. Nur die feinſten Bougies paſſierten die Verengerungsſtelle. Ärztlich wurde objektiv ein Entleeren von Urin aus der Dammfiſtel feſtgeſtellt.

21. 9. 31 Anſchwellung und erhebliche Entzündung an der linken Geſäßhälfte, aus der ſich Eiter und Urin entleert. Seitdem hat ſich dort eine neue Fiſtel gebildet, etwa 3 cm links neben der alten Dammfiſtel. Die Ausgießung der Fiſtel mit Jodipin ergibt im Röntgenbild einen von der linken Geſäßhälfte an der Harnröhre vorbei bis in die rechte Geſäßhälfte reichenden Fiſtelgang.

18. 12. 31 operatives Ausſchneiden der Fiſtel. Es ſtellte ſich heraus, daß die Fiſtel bis hinter die Symphyſe ging, eine Freilegung derſelben nicht möglich. Anfangs Heilung, bricht dann wieder auf. Es wurde vorgeſchlagen eine fachärztliche Unterſuchung in Bonn vornehmen zu laſſen.

29. 2. 32 ergibt Unterſuchung im Johanniter-Krankenhaus haardünne, nicht ſondierbare Fiſtel im Bereich der grübchenförmigen Vertiefung der Dammnarbe, aus der ſich bei der Blaſenentleerung Urin in kleinen Tropfen entleert. Eine Kommunikation mit der Harnröhre beſteht demnach zweifellos. Am inneren Teil der linken Geſäßfalte zwei Fiſteln. Die mediane läßt ſich nur 1,5 cm tief ſondieren; bei der Sondierung der lateralen Fiſtel führt die Sonde ſchräg nach innen nach der Schamfuge hin. Urinentleerung aus dieſer Fiſtel wird nicht beobachtet. Ein in die Harnröhre eingeführtes feſtes Bougie, ebenſo filiformes, ſtößt an der Stelle der grübchenförmigen Einziehung der Dammnarbe auf einen unüberwindlichen Widerſtand. Die ganze Gegend oberhalb der Schamfuge weiſt eine knöcherne Auftreibung auf. Eine Auffüllung der lateralen Geſäßfiſtel mit Kontraſtmittel (Thorotraſt) von der Fiſtel aus gelingt nicht, da die Kontraſtflüſſigkeit nach Einſpritzung von 2 ccm ſofort zurückfließt. Dagegen gelang es die Fiſtel mit ihren Verzweigungen nach der rechten Geſäßbacke durch Einſpritzung in die Harnröhre aufzufüllen. Die Blaſe iſt mit Kontraſtmittel angefüllt, ſcheitelwärts ausgezogen. Da im Röntgenbild eine Kommunikation der Blaſe mit der Ge-

ſäßfiſtel nicht feſtzuſtellen iſt, muß die Quelle der Fiſtel im Bereich der Verengerung der Harnröhre liegen, wahrſcheinlich an der Stelle, an der der Fiſtelgang die verengerte Harnröhre kreuzt. Operation der Harnfiſteln abgelehnt.

Anfang September 32 bildet ſich neben der lateralen eine neue eiterabſondernde Fiſtel, die bald vernarbt.

12. 1. 33. Während aus der Dammfiſtel kein Harn austrat, entleerte ſich aus der linksſeitigen Gefäßfiſtel bei Entleerung der Blaſe Urin in ſchneller Tropfenfolge. Austreten von Urin auch während des Gehens. Einmündung der Fiſtel wahrſcheinlich an der Grenze von Blaſe und Harnröhre.

6. 11. 33 erneut Aufnahme ins Johanniter-Krankenhaus. Blutdruck R.R. 110/75 mm Hg. Die Blaſenentleerung erfolgt in einem ſchwachen, etwas gedrehten kraftloſen Strahl. Selbſt filiforme Bougies paſſieren nicht die Verengerung der durch die Callusmaſſen gewundenen, ſtarren Harnröhre. Im Bereich der Knochenwucherung ſind im Röntgenbild kleine Thorotraſtdepots erkennbar, die den Verlauf der Harnröhre vermuten laſſen. Bei Entleerung durch die Harnröhre ſpritzt gleichzeitig in dünnem Strahl Urin in etwa gleicher Menge aus der Gefäßfiſtel hinter dem rechten Oberſchenkel vorbei. Nach Aufhören der Urinentleerung entleeren ſich bei Drehung des Körpers nach links aus der Gefäßfiſtel noch etwa 16 ccm in dünnem Strahl. Urin trübe, zeigt ſtarke Eiweißreaktion, enthält Leucocyten, Coccen und Harnröhrendeckzellen. In dem eitrigen Sekret der Harnröhre mikroſkopiſch maſſenhaft Leucocyten und Staphylococcen. Im Röntgenbild nach Uroſelektaneinſpritzung: Rechte Niere ſteht tiefer, rechtes Nierenbecken verbildet, etwas erweitert, Nierenkelche nicht dargeſtellt. Verlauf des Harnleiters vom Abgang aus dem Nierenbecken nicht zu erkennen. Vorſchlag einer Blaſenfiſtel, weil damit gerechnet werden könnte, daß ſich die linke Gefäßfiſtel dauernd ſchließt.

13. 1. 34 Blutdruck R.R. 110/75 mm Hg. In Avertin-Äther-Narkoſe Freilegung der Blaſe durch Querſchnitt über der Schoßfuge. Bildung einer ſchlußfähigen Blaſenfiſtel mit Einführung eines Gummikatheters. Dammfiſtel noch gelegentlich näſſend. Urinentleerung aus der Gefäßfiſtel erfolgt nur bis zu 1 ccm, zeitweiſe geſchloſſen. 27. 2. 34 Blaſenſpiegelung durch die Blaſenfiſtel: Blaſenſchleimhaut etwas gewulſtet. Schleimhautzeichnung an einzelnen Stellen verwaſchen, Gefäßzeichnung teilweiſe erhalten, Umgebung der Harnleiter etwas gerötet.

An der Ausmündung der Blaſenfiſtel im Bereich der Bauchhaut Granulationswucherung, die mehrfach abgetragen und geätzt werden muß. Da Neigung zur Inkruſtation des Katheters beſteht, häufiges Auswechſeln. Ki. trägt einen Blaſenfiſtelverſchlußapparat und hat Katheterwechſel ein-

wandfrei erlernt. Der Blaſenſpiegelbefund entſpricht dem Urinbefund, der durch die Operation nicht beeinflußt werden konnte.

30. 4. 35 Blutdruck R.R. 135/80 mm Hg. Dammfiſtel durch einen Granulationsknopf gekennzeichnet. Aus der Oberſchenkelfiſtel in der Gefäßfalte Entleerung erheblicher Mengen blutig-eitriger Flüſſigkeit ohne Nachtropfen von Urin. Beim Einfüllen von wenig über 100 ccm Spülflüſſigkeit erfolgt heftiger Blaſenkrampf. Die Blaſenſchleimhaut intenſiv gerötet mit kammartiger Wulſtung, Gefäßzeichnung vollſtändig verloren gegangen, hier und da eitrige Beläge. Urin alkaliſch, mikroſkopiſch Coli-Bazillen, Coccen, Leucocyten, ſpärliche Erythrocyten und Blaſendeckzellen. Unterſuchung vom Maſtdarm aus ergab eine deutlich taſtbare Verdickung und Knochenwucherung hinter der Schoßfuge, beſondere Druckſchmerzhaftigkeit des abſteigenden Schambeinaſtes neben der Schoßfuge rechts. Links wölbt ſich die Darmwand regelwidrig vor.

Im Röntgenbild findet ſich unter der Schoßfuge eine derbe, bogenförmige Knochenwucherung. Oberhalb der Schoßfuge deckt ſich die daſelbſt befindliche Wucherung zum Teil mit dem Schatten der unteren atrophiſchen Hälfte des Kreuzbeins, ſo daß beide Schatten ſchwer auseinander zu halten ſind. Im abſteigenden rechten Schambeinaſt findet ſich ein unregelmäßig rundlicher Defekt, der der bogenförmigen Knochenwucherung angelagert iſt. Die Knochenwucherung um die Harnröhre hat zugenommen, ſo daß ſie vollſtändig undurchgängig iſt. Wäſche und Kleider werden durch die wechſelnde Entleerungen der Gefäßfiſteln beſchmutzt.

Bei Ki. hat es ſich um einen ſchweren Beckenbruch mit Harnröhrenzerreißung gehandelt. Es iſt zu einer ſchweren Verengerung der Harnröhre gekommen, kompliziert durch Knochenwucherungen um die Harnröhre herum unterhalb der Schoßfuge. Es bildeten ſich zwei Harnröhrenfiſteln aus, die eine am Damm, die andere in der linken Gefäßfalte; beide ſich gelegentlich ſchließend, doch ſtets wieder aufbrechend.

Wie durch ein Kontraſtröntgenbild nachgewieſen werden konnte, ſtand die Gefäßfiſtel mit dem verengerten Teil der Harnröhre in Verbindung. Operative Beſeitigung der Harnröhrenverengerung und der Fiſtel mußte betreffs Dauererfolges als zweifelhaft angeſehen werden wegen des durch Knochenwucherungen gewundenen Verlaufs. Da die im Strahl erfolgte Urinentleerung aus der Gefäßfiſtel mit ſtarker Beſchmutzung von Wäſche und Kleidern zum unerträglichen Zu-

ſtand wurde, legte man eine Blaſenfiſtel an mit gutem Verſchluß-apparat, die ſich beſonders auf die Geſäßfiſtel günſtig auswirkte.

Trotz Behandlung wurde der Blaſenkatarrh hochgradig und griff auf die rechte Niere über, an der jedoch eine ſtarke Funktionsſtörung noch nicht nachgewieſen werden konnte. Durch intermittierende Eiterverhaltung der Geſäßfiſtel wurde der Knochen des rechten Schambeinaſtes an der Stelle, an der die Fiſtel endigte, wie ſchon frühere Aufnahmen ergaben, arrodiert und ſtark verändert.

9. A. R., Schlepper, 22 Jahre, Unfallstag: 7. 5. 27.

Beim Rangieren geriet R. mit dem Becken zwiſchen Stoßmauer und Lokomotive. Im Krankenhaus zu Mörs folgender Befund: An der Außenſeite der rechten und linken Hüfte Hautabſchürfungen, faſt völlige Bewegungsbehinderung beider Beine, Zuſammendrücken des Beckens ſehr ſchmerzhaft, Waſſerlaſſen ſpontan unmöglich. Beim Katheteriſieren kein Urin, nur Blut. Zunehmende Schmerzen und Blaſendämpfung. Im Röntgenbild Fraktur der rechten Beckenſchaufel und Abbruch der Schambeinfuge beiderſeits, ſo daß alle vier Schambeinäſte je fingerbreit ſeitlich der Schamfuge abgebrochen ſind.

In Narkoſe vom Damm aus Aufſuchen der Harnröhre. Die abgeriſſenen Enden der Harnröhre am Blaſenhals werden über Katheter durch Naht vereinigt. Einlegen eines Dauerkatheters. Später Beckenſtrecke. Nach Entfernung des Dauerkatheters kann Urin ſpontan in dickem Strahl gelaſſen werden. Bei der Entlaſſung am 7. 9. 27 Bruchſtellen noch etwas druckempfindlich. Zuſammendrücken der Beckenſchaufeln ſchmerzlos. Abduktion im Hüftgelenk etwas eingeſchränkt, ſonſtige Bewegungen frei. Gang faſt normal. Harnröhre wenig verengt, neigt zur Schrumpfung; deshalb zweimal wöchentlich Katheterismus. Urin noch ziemlich trüb, eitrig ohne Eiweiß, reichlich Bakterien.

Gegen die Feſtſetzung einer Rente von 25% Berufung eingelegt, daher am 28. 11. 27 Aufnahme ins Johanniter-Krankenhaus. Gang unbeholfen, leicht watſchelnd. Im Röntgenbild unterhalb der Schambeinfuge ein losgeriſſenes, nicht knöchern angeheiltes, bohnengroßes Knochenſtück. Die Grenzen der linken Kreuzdarmfuge verwaſchen, kaum erkennbar; oberhalb derſelben ein undeutlicher Knotenſchatten. Bougierung gelang nur bis Charr. 18. Die Einführung eines Cyſtoſkops von gleichem Kaliber gelang nicht. Am gleichen Abend Schüttelfroſt. Temperatur 40,4°, am nächſten Tage 39°, dann Abfall der Temperatur zur Norm. Harnröhre neigt zur Schrumpfung. Im Urin wechſelnde Mengen von Leucocyten, Coccen und Stäbchen, einige Epithelfetzen und wechſelnder Eiweißgehalt. Eitriger Blaſenkatarrh mittleren Grades. Rente: 40%.

Vom 12. bis 30. 1. 28 wegen Nierenſchmerzen vom Knappſchaftsarzt behandelt.

9. 3. 28 Nachunterſuchung in Mörs. Beckenſchwäche immer noch erheblich. Urin klar bis auf ſpärliche Flocken, ſauer, frei von Eiweiß. Harnröhre muß einmal wöchentlich bougiert werden.

Vom 28. bis 30. 6. 28 zur genauen Unterſuchung im Krankenhaus „Bergmannsheil" in Bochum. Gang ohne Behelfsmittel auf ebener Erde in geringem Ausmaße watſchelnd, jedoch flott und ſicher. Das Röntgenbild des Beckens läßt die Druckſchmerzhaftigkeit der verletzten Knochenſtellen glaubhaft erſcheinen. Eine Röntgenkontraſtaufnahme der Harnröhre mit Jodipinlöſung zeigt eine etwa 2—3 cm lange Verengerung der Harnröhre, deren engſte Stelle 2—3 mm beträgt, und die bis zum Blaſenhals reicht. Am 30. 6. 28 gelingt die Bougierung der Harnröhre nur bis Charr. 10, wobei die Striktur an der Rupturſtelle deutlich wahrnehmbar iſt.

Da 1927 Einführung eines Bougies Charr. 18 noch möglich war, hat ſich eine Verſchlechterung der Durchgängigkeit der Harnröhre ausgebildet, die ſyſtematiſch ambulant weiter gedehnt werden muß. Der ſpontan gelaſſene Urin klar, enthält mikroſkopiſch Leucocyten und Epithelien.

In Übereinſtimmung mit Prof. Bunge auch weiterhin Erwerbsminderung 40%.

Da die ambulante Behandlung mit medikamentöſer Blaſenſpülung (Rivanol und Arg. nitr.) keine Erfolge erzielte, Aufnahme am 10. 6. 29 ins Städtiſche Krankenhaus Mörs wegen allmählich zunehmender Verengerung der Harnröhre, hartnäckiger Blaſenentzündung und allmählich auftretender Urinfiſtel am Damm.

Striktur hochgradig, ſehr derb, nicht erweiterungsfähig. Stärkere Abſonderung der Harnfiſtel in der alten Narbe; deshalb wurde am 17. 7. 29 die Harnfiſtel am Damm umſchnitten, wobei ſich zeigte, daß die ganze Umgebung der Narbe eine einzige derbe Schwiele war, hervorgerufen durch die Harnfiſtel. Das ganze Gewebe ödematös durchtränkt. Exſtirpation des ſchwieligen Gewebes bis an die Harnröhre, Harnröhre ſelbſt nicht eröffnet, Wunde tamponiert. Allmähliche Heilung. Urinfiſtel nahezu geſchloſſen. Harnröhre für mittelſtarke, ſogar weiche Katheter von Charr. 19 gut durchgängig.

15. 10. 29 Dammgegend bis auf eine ganz kleine, trockene Fiſtel geheilt. Die harte Infiltration und Schwiele verſchwunden. Nach 10 minutenlangem Gehen ſtellen ſich Beſchwerden an der Blaſe ein. Beim Urinlaſſen zuſammenziehendes Schmerzgefühl. Urinentleerung nachts alle 2 Stunden, tagsüber alle 3—4 Stunden. Der alkaliſche Urin noch trüb, Eiweiß $^1/_2{}^0/_{00}$ ging leicht in dickem Strahl ab. Mikroſkopiſch reichliche aus den tiefen Harnwegen ſtammende Leucocyten und vereinzelte Blaſenepi-

thelien, außerdem einzelne zweifelhafte Leucocytenzylinder und reichlich Ammoniak-Magnesia-Kristalle.

2. 12. 29 wiederum stationäre Behandlung in Mörs, da R. sich mehrfach dem Katheterisieren und dem Ausspülen der Blase entzog. Beim Katheterisieren mit weichem Katheter Charr. 17 zwecks Spülung der Blase gelangt man am Blasenhals auf ein relatives Hindernis, das aber überwunden werden konnte. Einführung dickerer Katheter gelang nicht. Da das tägliche Katheterisieren nicht vertragen werden konnte, wurde später alle zwei Tage die Blase gespült, zugleich auch dilatiert, was mit Bougie Charr. 22 wesentlich leichter gelang als mit dünnerem Nelaton-Katheter. Es ist somit die Verengerung am Blasenhals offenbar mit einem Krampf vergesellschaftet. Beim Urinieren im Liegen entleeren sich aus einer granulierenden Fistel am Damm, 2 Querfinger vor dem After etwa 40 ccm Urin, während im Stehen keine Entleerung stattfand. Mit der Sonde gelangt man bis auf den in die Harnröhre eingeführten Katheter. Im Urin 1‰ Eiweiß. Reaktion schwach sauer bis neutral. Sonst kein krankhafter Urinbefund. Es wird angenommen, daß die Cystitis durch einen Abszeß oder eine Erweiterung der tiefen Blasenfistel in der Einmündung derselben in die Blase unterhalten wird.

20. 1. 30 in Bougiebehandlung des Knappschaftsarztes.

R. ging dann eigenmächtig in eine Privat-Klinik nach Düsseldorf. Dort wurde ein Blasenstein festgestellt und operativ entfernt. Gleichzeitig auch die Harnröhrenfistel operativ geschlossen.

14. 3. 30 zwecks Behandlung Aufnahme ins Johanniter-Krankenhaus. Harnröhre für Bougie Charr. 20 gut durchgängig. Urinentleerung ungestört. Im Urin Eiweiß in mäßiger Menge. Im Sediment zahlreiche Leucocyten und Diplococcen, vereinzelt Streptococcen. 4. 4. 30 Kolikschmerzen in der rechten Nierengegend mit Temperatursteigerung. Nach intravenöser Einspritzung von Trypoflavin normale Temperatur. 12. 4. 30 nach Bougierung bis Charr. 26 Blasenspiegelung und Harnleitersondierung: Blasenschleimhaut diffus geschwollen, Gefäßzeichnung verwaschen, im Trigonum Blutaustritt in die Schleimhaut. Nach Einführung des Harnleiterkatheters bis ins linke Nierenbecken reichliche Entleerung von klarem Urin, frei von Eiweiß, Bakterien und krankhaften Formbestandteilen; rechts trotz Einführung des Harnleiterkatheters bis ins Nierenbecken und trotz Durchspülung überhaupt kein Urin (reflektorische Anurie?). Der rechte Harnleiter liegt starr ohne Bewegung. Auf injiziertes Indigocarmin entleert sich aus demselben innerhalb 15 Minuten kein gefärbter Urinstrahl, während links sich nach 7 Minuten ein schwach gefärbter Strahl zeigt. Bei einer Uroselektannierenaufnahme linke Niere normal, rechter Nierenschatten weniger gut erkenntlich, im unteren Kelch ein steinverdächtiger Schatten, Nierenbecken in mäßigem Grade erweitert. Eine wei-

tere Nierenbeckenaufnahme ohne Füllung zeigt erbsengroßen Nierenstein im rechten, unteren Nierenkelch. Wegen Verschlimmerung des Blasenkatarrhs unterbleibt erneuter Versuch der Harnleitersondierung, Nierenfunktionsprüfung unmöglich.

Am 24. 5. 30 gelang der Harnleiterkatheterismus mühelos auf beiden Seiten. Der aus beiden Nieren getrennt aufgefangene Urin trüb; die mikroskopische Untersuchung beider Urine ergab mäßige Menge von Eiweiß und Leucocyten. Im Urin der linken Niere Coli-Bazillen nachweisbar, rechter Nierenurin bakterienfrei. Harnstoffgehalt nach vorheriger Belastung rechts 12,5‰, links 19‰. Es bestand mithin Funktionsstörung beider Nieren, rechts stärker als links. In einem Röntgenbild (nach Uroselektaneinspritzung) tritt jetzt in der linken Niere ein deutlicher Schatten von etwa Mandelkerngröße hervor, offenbar ein Stein.

Eine am 28. 5. 30 vorgenommene Pyelographie mit Einspritzung von Uroselektan ins Nierenbecken zeigt, daß der Stein im unteren Nierenkelch liegt. Im Gesamturin schwankt der Gehalt an Leucocyten und Bakterien in weiten Grenzen. Am 13. 6. 30 trat in der vernarbten Harnröhrenoperationswunde eine kleine Fistel auf, aus der sich bei der Blasenentleerung Urin entleert. Nach täglicher Ätzung am 20. 6. 30 geschlossen. R. bougiert sich selbst sehr geschickt mit Bougie Charr. 22.

11. 7. 30 morgens heftiger Schmerzanfall, von der rechten Nierengegend nach der Blase ausstrahlend. Nach Morphium und lokaler Wärmeapplikation Nachlassen der Schmerzen. 12. 7. 30 Beschwerden beim Wasserlassen, dabei Gefühl, als wenn ein Fremdkörper vor der Blase läge.

13. 7. 30 kirschkerngroßer Stein mit dem Urin durch die Harnröhre entleert. Röntgenuntersuchung der Nieren ergibt, daß der Stein aus der rechten Niere ausgestoßen ist. Erbsengroßer Stein in der linken Niere erscheint gegen früher etwas vergrößert. Rechtes Nierenbecken bakterienfrei, links besteht Nierenbeckenkatarrh mit Steinbildung. Rente 60%.

9. 9. 31 Entleerung von Eiter aus der Dammfistel, beim Urinieren in liegender Stellung teils tropfenweise, teils in dünnem Strahl Urin. Nach Ausstoßung des kirschkerngroßen Nierensteines hat rechts erneute Steinbildung nicht stattgefunden. Neben 5 früheren nachweisbaren kleinen Steinen hat sich in der Zwischenzeit links ein großer Stein gebildet, der das ganze Nierenbecken ausfüllt und Verästelungen in die beiden unteren Nierenkelche schickt. Da die jetzt vorhandenen Steine sich nicht durch die verhältnismäßig ungefährliche Pyelotomie entfernen lassen, sondern nur durch die wegen der Nachblutungsgefahr gefährlichere Nephrotomie, verweigert R. die Einwilligung zur Operation.

24. 3. 32 erneute Aufnahme ins Johanniter-Krankenhaus. Die Blase zeigt bei der Cystoskopie die Erscheinungen einer hochgradigen, eitrig-hämorrhagischen Entzündung mit Verlust der Gefäßzeichnung und Blut-

austritten in die Schleimhaut am Blaſenhals. Der getrennt durch Harnleiterkatheterismus aufgefangene Urin jetzt rechts ſtark eitrig getrübt, links blutig-eitrig. Der Harnſtoffgehalt nach Harnſtoffbelaſtung beträgt rechts 17,5‰, links 11‰. Dieſer Befund weiſt auf hochgradige Schädigung der linken Niere hin, auf Störung der Nierenfunktion rechts, ſowie auf hochgradigen, beiderſeitigen, eitrigen Nierenbeckenkatarrh mit Übergreifen der Erkrankung auf die Nierenſubſtanz.

Ein unter dem unteren rechten Nierenpol gelegener ſteinverdächtiger Schatten entſpricht wahrſcheinlich nicht einem Nierenſtein, ſondern Verkalkungen in den Weichteilen außerhalb der Nieren. In der linken Niere findet ſich ein das ganze Nierenbecken ausfüllender und in die Nierenkelche ſich fortſetzender Korallenſtein, der an den Spitzen der Kelche iſolierte, kleine Steine erkennen läßt. Der Stein hat geradezu groteske Form und Größe. Wegen der geringen Schattenbildung des Steines handelt es ſich wahrſcheinlich um einen Miſchſtein aus harn- und phosphorſauren Salzen. Mit Rückſicht auf den ſchweren, eitrigen Nierenkatarrh, der auf die Nierenſubſtanz ſelbſt übergegriffen hat, und auf die ungenügende Funktion der rechten Niere, muß von einer Operation der linken Niere abgeſehen werden. Rente 70%.

3. 4. 33 Zuſtand nicht weſentlich geändert.

11. 6. 33 beim Waſſerlaſſen und bei den hier vorgenommenen Blaſenſpülungen entleert ſich aus der Dammfiſtel Urin und Blaſenfüllflüſſigkeit tropfenweiſe. Entzündungserſcheinungen in der Harnröhre und Blaſe haben trotz ſyſtematiſch durchgeführter Behandlung zugenommen. Im unteren Teil der linken Nierenſubſtanz haben ſich neue Steine gebildet. Der Blutharnſtoff nüchtern beträgt 0,24‰, 24 Stunden nach Harnſtoffbelaſtung 0,36‰; Werte alſo unterhalb der höchſten Normalgrenze. Die Geſamtnierenfunktion hat mithin noch nicht gelitten.

29. 3. 34. Der Stein der linken Niere bei Vergleich mit früheren Aufnahmen an Größe zugenommen, jetzt hirſchgeweihform. Im Nierenbecken und ſeinen Fortſätzen in die oberen Kelche iſt er kompakt, in den unteren Kelchen fragmentiert, getrennte Steine verſchiedener Größe bis in die Nierenrinde hinein. Dammfiſtel offen.

24. 8. 34 Blaſenkatarrh hochgradig. Indigocarmin wird verzögert ausgeſchieden. Noch eindrucksvoller tritt die Schädigung beider Nieren zutage bei der Harnſtoffbeſtimmung bei getrennt aufgefangenen Urinen. Links erreichte die Harnſtoffkonzentration die Höhe von 13,5‰, rechts nur eine ſolche von 14,5‰ trotz mehrtägiger Harnſtoffbelaſtung.

Weiterer Verlauf unbekannt.

Im Gefolge des Beckenbruchs mit Harnröhrenzerreißung war es trotz der mehrfachen Operationen zur Frühſtriktur, zu Harnfiſteln,

zu ſchwerem Blaſenkatarrh, zu Steinbildungen in der Blaſe und in beiden Nieren gekommen.

Die Blaſen- und Nierenſteinbildung iſt als indirekte Folge des Unfalls zu bewerten. An den Nieren wie an der Blaſe iſt die Steinbildung bei dem zur Steinbildung neigendem R. durch die Infektion hervorgerufen. An den Nieren handelt es ſich um eine ſogenannte ſekundäre Eiterſteinniere, das heißt, um eine ſekundäre Steinbildung bei beſtehender Niereninfektion. Eine operative Entfernung der Steine war von vornherein wenig ausſichtsvoll. Nach dem ſchnellen Wachstum der Steine und bei der dauernden Neubildung von kleineren Steinen mußten die Ausſichten einer operativen Steinentfernung als abſolut ungünſtig betrachtet werden. Es war fraglich, ob es gelingen würde auch die kleinſten, im Röntgenbild ſichtbaren Steine reſtlos zu entfernen. Bleibt aber nur ein kleiner Steinbröckel zurück, ſo bildet ſich unweigerlich ein neuer größerer Stein. Aber ſelbſt wenn es gelungen wäre, alle Steinbröckel reſtlos zu entfernen, ſo würde die Infektion der Niere und des Nierenbeckens eine erneute Steinbildung begünſtigen, die ſelbſt durch Drainage der Niere und anſchließende Spülungen nicht mit Sicherheit zu vermeiden wäre.

Bei Eiterſteinniere müſſen in ſolchen Fällen gelegentlich in entſprechenden Abſtänden mehrfach Nierenoperationen zur Entfernung der Steine im Laufe der Jahre gemacht werden.

Prof. Bunge hat in einem ähnlichen Fall 6mal operativ im Laute von 20 Jahren eingreifen müſſen. Die Steine bildeten ſich immer wieder neu. Die betreffende Patientin iſt ſchließlich an erneuter Steinbildung mit Urämie zugrunde gegangen.

Während bei R. der Urin der rechten Niere 1931 bakterienfrei war, ſo daß man hoffen konnte, daß erneute Steinbildung in dieſer Niere nicht auftreten würde, ergab die mikroſkopiſche Unterſuchung des rechten Nierenurins 1934, daß die Niere weitgehend infiziert war. Der ungünſtige funktionelle Ausfall beweiſt, daß neben dem Nierenbecken bereits die Nierenſubſtanz in ſtarkem Maße in Mitleidenſchaft gezogen iſt. Zwar iſt die Geſamtfunktion noch eine ausreichende, wie die Unterſuchung des Blutharnſtoffes nach mehrtägiger Harnſtoffbelaſtung beweiſt. Der Blutharnſtoffgehalt bleibt unter der phyſiologiſchen Höchſtgrenze.

Der ſicherſte Weg, in ſolchen und ähnlichen Fällen eine Heilung oder wenigſtens einen an Heilung grenzenden Zuſtand zu erreichen, wäre die Exſtirpation der Steinniere. Dieſe Operation wäre bei der ungünſtigen Funktion der rechten Niere bei R. ein Wagnis trotz des günſtigen Blutharnſtoffes. Es müßte mit dem Verſagen der rechten Niere gerechnet werden. So bleibt nur übrig, die bisherige Behandlung fortzuſetzen und den Verletzten ſeinem Schickſal zu überlaſſen.

10. F. Ru., Hauer, 28 Jahre, Unfallstag: 19. 7. 30.

Verſchüttung durch Geſtein aus dem Hangenden. Aufnahmebefund im Krankenhaus zu Bardenberg: Aus der Harnröhre tropfenweiſe Entleerung von Blut, Katheteriſierung nicht möglich. Im Röntgenbild mehrfacher Bruch des linken aufſteigenden und queren Schambeinaſtes. In Lumbalanäſthefie Dammſchnitt, Eröffnung eines großen Blutergußes. Harnröhre an der Blaſe abgeriſſen. Einführung eines Katheters bis in die Blaſe. Naht der Harnröhre. Heilung der Dammwunde glatt. Verlauf in der Folge durch rechtsſeitige Nierenbeckenentzündung, welche immer mit Fröſten und hoher Temperatur aufflackerte, geſtört. Dadurch Allgemeinbefinden verſchlechtert. Harnröhre dauernd gut durchgängig bei ſpontanem Urinieren.

Entlaſſungbefund am 26. 1. 31: Verbreiterung des linken queren Schambeinaſtes, Verminderung der Muskulatur des linken Beines mit leichter Behinderung des Abſpreizens, beim Bücken ſpringt linke Lendengegend etwas nach hinten vor. Verſchlimmerung durch aufflackernde Nierenbeckenentzündung nicht ausgeſchloſſen.

1. 9. 31 Nachunterſuchung. Urin ſauer, frei von Eiweiß, Zucker und krankhaften Formbeſtandteilen. Blaſenkapazität 200 ccm. Leichte Behinderung des linken Beines. Wirbelſäule in Form und Bewegung normal.

20. 7. 32 ſtarke Druckſchmerzhaftigkeit der rechten Nierengegend. Urin ſauer, trüb, mit nachweisbarem Eiweiß. Im Sediment zahlreiche Leucocyten.

11. 8. 33 Urin trüb mit Flocken, ohne Eiweiß und Leucocyten, mit ſpärlichen Erythrocyten.

8. 11. 33 Blaſenſpiegelung mit Harnleiterkatheterismus: Leichter Blaſenkatarrh mit entzündlicher Rötung beider Harnleitermündungen. Indigocarmin links nach 4 Minuten in kräftigem Strahl ausgeſchieden, rechts bis 10 Minuten keine Ausſcheidung. Im linken trüben Nierenurin erhebliche Zahl von Leucocyten; rechts Hindernis in 15 cm Höhe, keine Urinentleerung rechts trotz Flüſſigkeitseinſpritzung durch den Katheter. Auf der Leeraufnahme ein Schatten in Höhe der Beckenumrandung neben dem Kreuz-Darmbeingelenk.

30. 12. 33 intravenöſes Pyelogramm: Links normales Nierenbecken, rechts keine Nierenbeckendarſtellung. Retrogrades Pyelogramm zeigt linkes Nierenbecken von normaler Geſtalt und Füllung, rechts ein Hindernis in 12 cm Höhe, Kontraſtflüſſigkeit dringt nur bis zu dieſer Stelle, dem Schatten auf der Leeraufnahme vor, nicht darüber hinaus.

Auf Grund dieſer Feſtſtellung wird vollſtändige Funktionseinſtellung der rechten Niere infolge Harnleiterverſchluſſes angenommen. Der Harnleiterverſchluß wird mit Wahrſcheinlichkeit auf gleichzeitige Quetſchung desſelben mit nachfolgender narbiger Verengerung zurückgeführt, während eine entzündliche Verengerung infolge langdauernder Harnleiterentzündung für weniger wahrſcheinlich gehalten wird. Die Fieberanfälle werden auf eine durch den Harnleiterverſchluß hervorgerufene infizierte Hydronephroſe zurückgeführt.

Zur Klärung der Frage, ob es ſich bei dem Schatten in der Gegend des Harnleiters etwa um einen Stein handelt, Aufnahme ins Johanniter-Krankenhaus am 29. 1. 34. Blutdruck R.R. 105/70 mm Hg. Cyſtoſkopiſch zeigt ſich Blaſeneingang gerötet, ebenſo die rechte Harnleitermündung, linke regelrecht. Aus dem linken Harnleiter entleert ſich in regelrechten Zwiſchenräumen klarer Urin, aus dem rechten Harnleiter ab und zu getrübter Harnſtrahl. Indigocarmin links nach 5 Minuten; rechts keine Ausſcheidung bis 12 Minuten. Der nach Einführung des Harnleiterkatheters abtropfende linksſeitige Nierenurin nach Harnſtoffbelaſtung 17,5‰ Harnſtoff. Harnleiterkatheter läßt ſich rechts mühelos vorſchieben bis ins Nierenbecken, dabei kein Widerſtand. Rechter Nierenurin dünn, ſtark durch Eiterbeimengung getrübt. Harnſtoffgehalt 3,75‰. Im rechten Nierenurin maſſenhaft Eiterkörperchen, ſpärliche Erythrocyten und Coccen, vereinzelte Zylinder. Blutharnſtoff nüchtern 0,10‰, 24 Stunden nach Harnſtoffbelaſtung 0,20‰.

Im intravenöſen Urogramm rechter Nierenſchatten nicht deutlich ſichtbar, Nierenbecken angedeutet, Harnleiter nicht dargeſtellt. Im retrograden Pyelogramm rechtes Nierenbecken und Kelche gegen links etwas erweitert, desgleichen auch der obere Teil des Harnleiters, der ſich in Höhe des Querfortſatzes des 4. Lendenwirbels mäßig verengt, um dann peripher in ampullenartiger Erweiterung in Höhe des 5. Lendenwirbels überzugehen; von da Harnleiter nicht mehr erweitert. Der Harnleiterkatheter verläuft im Röntgenbild nach innen von dem erwähnten Schatten.

Dieſer Schatten iſt mithin kein Stein, ſondern entſpricht einer unregelmäßigen Knochenſtruktur im Darmbein. Kein narbiger Verſchluß des rechten Harnleiters, wahrſcheinlich infolge gelegentlich ſtarker Schwellung der Harnleiterſchleimhaut vorübergehender Harnleiterverſchluß.

Da die rechte Niere ſchwer erkrankt iſt, infiziert, und für Ru. wegen Möglichkeit einer Infektion der linken Niere ſogar gefährlich, wird die

rechte Niere am 11. 6. 34 exſtirpiert, nach Feſtſtellung der guten Funktionstüchtigkeit der geſunden linken Niere bei mäßigen Eiweißmengen, fehlendem Bakteriengehalt des Urins und Harnſtoffgehalt von 26,5‰ nach Harnſtoffbelaſtung.

Fettkapſel der Niere mit dieſer verwachſen. An der Niere angeborene Anomalie in Form von drei Gefäßſtielen, Exſtirpation der Niere, Verſchluß der Wunde bis auf ein eingeführtes Drain. Entfernte Niere 7 cm lang und 3,5 cm breit, alſo ſtark geſchrumpft. Auf dem Nierenquerſchnitt Kelche erweitert, Schleimhaut des Nierenbeckens und der Kelche verdickt und gerötet. Mikroſkopiſch das Bild einer chroniſchen, ascendierenden Pyelonephritis (hochgradige Schrumpfung, hyaline Entartung der Glomeruli und eigentümliche knötchenförmige Zellinfiltration). Nach der Operation Abfall der früher erhöhten Temperatur bei ſtarker, langdauernder Wundabſonderung. Urinausſcheidung vom erſten Tage günſtig, erreichte ſchon nach einer Woche normale Werte. Blutharnſtoff 0,25‰, ſo daß mit eiweißreicherer Diät begonnen werden konnte. Auch bei beſonderer Harnſtoffbelaſtung wurde die phyſiologiſche Höchſtgrenze nicht erreicht. Bei Kochſalzzugabe von 4 Gramm Defizit von 1,3 Gramm. Konzentrations- und Verdünnungsverſuch ergibt noch eine mäßige Einſchränkung der Konzentrationsfähigkeit und etwas verzögerter Flüſſigkeitsausſcheidung. Da die zurückgelaſſene Niere erſt in Monaten vollſtändig zu ihrer Leiſtung ſich den veränderten Verhältniſſen anpaßt, war die eingehende Prüfung der Nierenfunktion eine zufriedenſtellende.

13. 11. 34. Bei der Nachunterſuchung hatte die linke Niere die Arbeit zweier Nieren bereits einwandfrei übernommen. Blutdruck R.R. 115/78 mm Hg. Urin frei von krankhaften Formbeſtandteilen. Urinausſcheidung ſchwankt während der Beobachtung zwiſchen 1000 und 1450 ccm, ſpez. Gewicht zwiſchen 1011 und 1023 außerhalb des Konzentrations- und Verdünnungsverſuches. Blutharnſtoff nüchtern 0,215‰, 24 Stunden nach Harnſtoffbelaſtung 0,286‰. Neigung zur Retention ſtickſtoffhaltiger Subſtanzen beſteht nicht. Nach Erreichung des Kochſalz-Gleichgewichtes 4 Gramm Zulage reſtlos innerhalb 24 Stunden ausgeſchieden. Der Konzentrations- und Verdünnungsverſuch mußte am Tage nach der Harnſtoffbelaſtung vorgenommen werden, zu einer Zeit, als die diuretiſche Wirkung der verabreichten Harnſtoffmenge noch nicht völlig abgeklungen war. Darauf war es zurückzuführen, daß das ſpez. Gewicht zu Beginn des Verſuches 1010 betrug, während das höchſte ſpez. Gewicht außerhalb der Harnſtoffbelaſtung 1023 erreichte, ebenſo die überſchießende Ausſcheidung innerhalb 24 Stunden (1295 ccm nach dem Einführen von 1000 ccm Flüſſigkeit).

Vom 21. bis 24. 5. 35 bei der Prüfung der einzelnen Teilfunktionen der Niere vollſtändig normale Verhältniſſe. Urin ſtets frei von krank-

haften Formbeſtandteilen; niemals Zylinder, Nierenzellen oder Bakterien.

Vom 22. bis 24. 9. 36 Nachunterſuchung. Urinentleerung in gutem Strahl. Urin ſauer, frei von Eiweiß und Zucker. Im Sediment vereinzelte Stäbchen und Blaſendeckzellen. Nach 8½ Minuten Ausſcheidung von Indigocarmin. Im Konzentrationsverſuch ſteigt das ſpez. Gewicht auf 1020. Beim Verdünnungsverſuch ſpez. Gewicht von 1003.

Bei Ru. handelte es ſich um mehrfachen Bruch der linken Schambeinäſte mit vollſtändigem Abriß der Harnröhre nahe der Blaſe. Schon im Verlauf der Operationsnachbehandlung kam es zu rechtsſeitiger Nierenbeckenentzündung, die in der Folge ſich zur chroniſchen Pyelonephritis entwickelte und die Exſtirpation der rechten Niere notwendig machte.

Während dieſer Zeit wurde die Urſache der Nierenerkrankung in der narbigen Verengerung des Harnleiters und in einem Stein im Anfangsteil des Harnleiters vermutet. Es beſtand aber, wie Prof. Bunge feſtſtellte, weder ein narbiger Verſchluß, noch handelte es ſich bei der Schattenbildung auf der Leeraufnahme um einen Harnleiterſtein, vielmehr kam es zum vorübergehenden Harnleiterverſchluß durch die gelegentlich ſtarke Harnleiterſchleimhautſchwellung, fortgeleitet von der Nierenbeckenentzündung.

Da durch die verſchiedenen Prüfungen eine gute Funktionstüchtigkeit der linken Niere feſtgeſtellt wurde, konnte Ru. von der drohenden Gefahr einer Infektion der linken Niere mit ihren Folgen durch Exſtirpation der kranken, rechten Niere bewahrt werden.

Schon nach 5 Monaten ergab die Nachunterſuchung, daß die linke Niere die Funktion beider Nieren bereits vollſtändig übernommen hatte, ſelbſt bei ſtärkerer Belaſtung.

11. K. Sp., Schlepper, 23 Jahre, Unfallstag: 29. 6. 28.

Zwiſchen zwei Wagen gepreßt. Sofort wegen Schmerzen im Unterleib ins Krankenhaus. Aufnahmebefund: Druckſchmerzhaftigkeit des Kreuzbeins und der Schambeine. Waſſerlaſſen unmöglich. Entleerung der Blaſe mittels Katheter gelang nicht. Beim Einführen Gefühl, als ob Katheter kurz vor dem Blaſeneingang ſich verlor und im umgebenden Gewebe ſtecken blieb, wobei ſich dunkles Blut entleerte. Im Röntgenbild Lockerung des Kreuz-Darmbeingelenkes links mit Bruch des linken aufſteigenden und queren Schambeinaſtes.

Sofortige Operation. Bluterguß und Nachblutung aus dem Blasenvorraum. Blase mit stark blutigem Urin gefüllt, Blut fließt rückläufig durch den Blasenschließmuskel von der Abrißstelle kurz vor dem Blaseneingang. Durch retrograden Katheterismus von der Blase her Vereinigung der beiden abgerissenen Stücke.

31. 8. 28 Weglassen des Dauerkatheters. An der Tamponstelle sich bildende Dammfistel heilt ab. Harnröhrenverengerung durch Bougieren behandelt.

20. 10. 28 Entlassung. Zeitweise unwillkürlicher Harnabgang. In ambulanter Behandlung Bougierung.

Seit Januar 32 ohne Rente.

33 Bougiebehandlung.

24. 4. 36 Harnröhrenlichtung durch narbige Verengerung im hinteren Abschnitt verengt. Katheter Charr. 10 bis 20 kann ohne weiteres eingeführt werden.

26. 9. 36 Aufnahme ins Johanniter-Krankenhaus. Harnröhre für Bougie Charr. 16 nicht durchgängig. Einführung von Bougie Charr. 12 und Seidengespinstbougie von gleichem Kaliber gelang noch soeben nach Überwindung eines buckelförmigen Vorsprungs. Nach spontaner Entleerung von 10 ccm wurden noch 450 ccm Resturin entleert.

Wegen schwerer Störung der Blasenentleerung mit Gefahr der Rückstauung des Urins in die Nierenbecken mit ihren Folgeerscheinungen wird zur Operation geraten, da von einer Bougiekur nur vorübergehend gute Resultate zu erreichen sind.

Indigocarmin intravenös entleert sich durch Katheter nach $3^1/_2$ Minuten. Röntgenbild nach Kontrastmitteleinspritzung zeigt gute Füllung des vorderen Teils der Harnröhre, hinterer Teil bis zur Blase nur schwach gefüllt, anscheinend lange röhrenförmige Striktur.

3. 11. 36 Operationsbefund bei Boutonnière ergab umschriebene, ringförmige, irisblendenartige Striktur, nicht, wie nach dem Röntgenbild angenommen werden mußte, lange röhrenförmige Harnröhrenverengerung. Freilegung und Spaltung. Leichtes Einführen von Katheter Charr. 24. Beschwerdefrei entlassen.

Zur Vorbeugung einer erneuten Verengerung erlernt Sp. unter ärztlicher Aufsicht durch systematische Bougierung mit Bougie Charr. 23 gewonnenes Resultat halten.

12. F. Th., Hauer, 32 Jahre, Unfallstag: 20. 12. 24.

Durch plötzlichen Stein- und Kohlefall aus dem Hangenden Verletzung im Rücken und in der linken Seite. Im Krankenhaus zu Bardenberg folgender Befund: Puls des leicht Schockierten 120, regelmäßig und mittelkräftig. Leib unterhalb des Nabels angespannt und druckschmerzhaft. Zu beiden Seiten der Lendenwirbelsäule und in der linken Kreuz-

beingegend ſtarker Bluterguß und Druckſchmerzhaftigkeit. Starke Quetſchung oberhalb der linken Geſäßhälfte. Rechtes Bein ſchlechter aktiv beweglich als das linke. Spontanes Urinieren nicht möglich. Daher Dauerkatheter. Urin klar, frei von Eiweiß und Blut. Dauerkatheter wird zeitweiſe entfernt. Beſonders beim Huſten unwillkürlich Urinabgang. Flache Lagerung im Bett. In den Tagen nach dem Unfall Blutergüſſe über Lendenwirbelſäule und Kreuzbein noch ſtärker.

31. 12. 34 im Röntgenbild: Ausgedehnte Zertrümmerung der rechten und linken Kreuzbeinhälfte, Lockerung in den Kreuzdarmbeingelenken, Bruch des 1., 2., 3., 4., 5. linken und 2., 3., 4., 5. rechten Lendenquerfortſatzes, Bruch des linken unteren Schambeinaſtes und der linken Beckenſchaufel.

Da im Gipsbett Druckſtellen auftreten, Verlegung ins Dauerbad. Zeitweiſe neuralgiſche Schmerzen im ganzen rechten Bein bis in den Fuß. Im Dauerbad vollkommene Entleerung der Blaſe mit der Bauchpreſſe und unter Zuhilfenahme der Hände durch Druck auf die Blaſengegend. Bei Überfüllung der Blaſe geht der Urin unwillkürlich ab.

1. 4. 35 lernte Th. zunächſt mit Laufwagen, dann an Krücken und zuletzt mit Stöcken laufen.

3. 8. 35 Entlaſſung in ambulante Behandlung. Bauchmuskulatur ſehr ſchlaff. Beim Preſſen wölben ſich in beiden Leiſten über faustgroße Wülſte vor. Über der oberen linken Geſäßhälfte mit feiner Haut bedeckte, handtellergroße Narbe. Die Lendenwirbelſäule zeigt eine leichte Linksſkoliose mit Klopfſchmerzhaftigkeit und Bewegungseinſchränkung nach vorn und hinten. Rechts Beckenhochſtand. Stehen auf dem linken bzw. rechten Bein ſchlecht möglich. Gang ohne Stock langſam, dabei wird das rechte Bein nachgeſchleift. Afterroſette teilweiſe verſtrichen. Beim Auseinanderziehen der Geſäßhälften klafft die Afteröffnung. Einführen des Fingers gelingt ohne Widerſtand; Darm voll Stuhl. Einführen eines Katheters Charr. 21 in die Blaſe geht ohne Widerſtand, wird nicht empfunden. Blaſe ſtark gefüllt. Urin trüb, wenig Eiweiß und reichlich Leucocyten. Berühren der Geſchlechtsorgane wird nicht empfunden. Hoden klein. Seit dem Unfall keine Erektion. Es beſteht Reithoſenanäſtheſie.

Vom 3. bis 8. 2. 36 zwecks Beobachtung im Johanniter-Krankenhaus. Blutdruck R.R. 135/70 mm Hg. In beiden Leiſtengegenden wölben ſich bei Gebrauch der Bauchpreſſe die Bauchdecken in Handbreite wulſtartig vor, während die Mitte des Bauches im Bereich der geraden Bauchmuskeln eingezogen bleibt. Dadurch Dreilappung des Bauches (ventre a trilobues). Reflexe der oberen Bauchdecke gut, die der unteren ſchwach auslösbar. Cremaſterreflex beiderſeits deutlich. Knieſehnenreflex rechts geſteigert, links lebhaft. Achillesſehnenreflex links gut auslösbar, rechts angedeutet. Reithoſenanäſtheſie. An der rechten Außenſeite des Oberſchenkels bis zur

Beugeſeite an der Achillesſehne Empfindung für ſpitz und ſtumpf aufgehoben. Einführen eines Bougie Charr. 25 in die Harnröhre fällt geradezu in die Blaſe hinein. Dabei gibt Th. an, nicht das geringſte Empfinden zu haben. Beim Aufrichten in liegender Stellung wird unwillkürlich Urin und Stuhl entleert. Reaktion des Urins ſauer, ſtarker Eiweißgehalt von 3,5‰ nach Esbach. Im Sediment maſſenhaft Leucocyten, Erythrocyten in mäßiger Zahl und Coccen in wechſelnder Menge.

Vom 22. 2. bis 30. 4. 36 zwecks Behandlung im Johanniter-Krankenhaus. Die Blaſenſpiegelung ergab: Blaſenſchleimhaut ſtark gewulſtet und gerötet bei leidlich erhaltener Gefäßzeichnung. Das Schramm'ſche Zeichen eben angedeutet. Indigocarmin rechts nach 4 Minuten ausgeſchieden, links nach Ablauf von 6 Minuten Blauausſcheidung nicht beobachtet. Die in die Harnleitermündungen eingeführten Katheter knicken 2 cm oberhalb der Harnleitermündung ab, laſſen ſich nur noch 1 cm weiter vorſchieben infolge des abnormen Verlaufs der Harnleiter.

28. 2. 36 mit Rückſicht auf die geſtörte Blauausſcheidung aus der linken Niere röntgenologiſche Unterſuchung. Rechte Niere o. B. Linker Nierenſchatten vergrößert, Nierenbecken etwas erweitert, Nierenkelche mäßig ſtark gefüllt, reichen im oberen Teil bis faſt zur Begrenzung des vergrößerten Nierenſchattens. Linker Harnleiter etwas nach der Lendenwirbelſäule zu verlagert.

Wegen des ſchweren eitrigen Blaſenkatarrhs und der Nierenerkrankung beſtand die Behandlung in ſtrenger Bettruhe, Nierendiät und Blaſeneinträufelungen mit entſprechenden Mitteln. Th. wurde durch die diätiſche Behandlung ſehr mitgenommen, beſonders durch die Kochſalzentziehung. Durch Verordnung des kochſalzfreien Tritoſalzes gelang es, ihm über ſeinen Depreſſionszuſtand wegzuhelfen. Um die Infektion der Harnwege noch wirkſamer bekämpfen zu können, wurde eine Vaccinekur (bacterium coli commune) begonnen.

Die vor der Entlaſſung ausgeführte Urinunterſuchung ergab, daß die Eiweißmenge ſo gering war, daß ſie nach Esbach nicht mehr quantitativ beſtimmbar war. Er erhielt Urinal und Gummihoſe, wodurch er ſich weniger beläſtigt und freier fühlt.

In dieſem Falle handelt es ſich nicht um eine direkte Schädigung der Blaſe und der Harnröhre durch den Becken- und Kreuzbeinbruch, ſondern um eine ſchwere Störung der Innervation der Blaſe. Die aus dem Kreuzbein austretenden Nerven ſind faſt in voller Ausdehnung gelähmt. Es beſteht eine Gefühlslähmung in Form der Reithoſenanäſtheſie. Die Gefühlsſtörung auf der Außenſeite des rechten Ober- und Unterſchenkels erklärt ſich ebenfalls durch Schädigung zweier Kreuzbeinnerven, die dieſes Gebiet verſorgen. Beſonders ſinn-

fällig ist der Befund von der Lähmung eines Teiles der breiten Bauchmuskeln. Bei Th. ist dieser dreilappige Bauch Folge einer Nervenlähmung und zwar des Iliohypogastricus und des Ilioinguinalis, deren Schädigung wahrscheinlich durch Verlagerung der Lendenwirbelquerfortsätze erfolgt ist. Bei der Gangstörung wirken verschiedene Momente mit: Innervation der Bauchmuskeln, Verletzung des Kreuzbeins und Kreuzdarmbeingefüges, in untergeordnetem Maße auch die Gefühlsstörung des rechten Beines.

Infolge der Lähmung des unteren Mastdarms einschließlich des Schließmuskels ist die Stuhlentleerung aufs schwerste gestört. Th. muß den Stuhl zum Teil mit dem Finger ausräumen, teilweise geht der Stuhl unfreiwillig ab. Beim Aufrichten und Husten entleert Th. in großem Strahl unfreiwillig Urin. Als Folge der Blasenlähmung besteht jetzt ein hochgradiger, eitriger Blasenkatarrh. Der hohe Eiweißgehalt des Urins mit $3{,}5\,^0/_{00}$ weist darauf hin, daß bereits die Nieren in erheblichem Grade an der Erkrankung beteiligt sind, wie auch die funktionelle Schädigung der linken Niere, die verzögerte Blauausscheidung und das damit in Einklang stehende Röntgenbild (Stauung mit beginnender Hydronephrose) aufzeigt. Die schwere toxische Nierenschädigung ist durch die eingeleitete Vaccinekur bei der Entlassung beseitigt.

Die Prognose muß mit großer Vorsicht gestellt werden, weitere Verschlimmerung ist wahrscheinlich.

Th. ist nur fähig zur Heimarbeit.

13. J W., Schlepper, 19 Jahre, Unfallstag: 18. 4. 31.

Quetschung zwischen einen herankommenden, mit Kies beladenen Bergewagen und die Streckenmauer. Aufnahmebefund im Krankenhaus „Bethanien" zu Mörs: Schwerer Zertrümmerungsbruch des Beckens mit Zerreißung der Blase und Abriß der Harnröhre an der Blase. Zur Wiederherstellung des Urinabflusses war sofortige Eröffnung der Blase und Einlegung eines Dauerkatheters durch die Harnröhre bis in die Blase erforderlich. Anfangs war der Zustand so, daß mit dem Tode gerechnet werden mußte. Heilung stark verzögert durch eine hartnäckige Urinfistel oberhalb der Schambeinfuge; ferner dadurch, daß sich im Verlauf von 6 Monaten im linken Harnleiter 3 Nierensteine festklemmten, die operativ entfernt werden mußten. Auch war zur Beseitigung der Urinfistel eine nochmalige Eröffnung der Blase und Wiederherstellung der Verbindung

der Harnröhre mit der Blase nötig gewesen. Durch alle diese Störungen hatte die Bettruhe lang ausgedehnt werden müssen. Es hatte sich eine Gehstörung herausgebildet, die zum allergrößten Teil als psychisch bedingt angesehen wurde. Deshalb energische Gehübungen. Erst 10 Monate nach dem Unfall konnte W. mit Krücken allein gehen. Die Urinfistel oberhalb der Schamfuge bildete sich wieder, nachdem sie monatelang geschlossen war.

9. 5. 32 Aufnahme ins Johanniter-Krankenhaus. Die vorgenommene Röntgenuntersuchung von Blase und Harnröhre ergab im Bereich der Schoßfuge eine Verengerung von der Dicke einer Haarnadel. Das Ende dieser Verengerung mündete in eine mit Kontrast gefüllte, kleine Höhle, oberhalb dieser Höhle war ein an der Blase hängender Rest der Harnröhre zu erkennen. Es handelte sich nicht um eine Blasenfistel, sondern um eine Fistel im Bereich der Harnröhrenverengerung. Im linken Nierenbecken ein erbsengroßer, steinverdächtiger Schatten. Ein in die Harnröhre eingeführtes Bougie stößt unterhalb der Schamfuge auf ein Hindernis. Es gelang, einen dünnen Ureterkatheter durch die Verengerung zu führen, der aus der Fistel oberhalb der Schoßfuge heraustrat. Der aus der suprapubischen Fistel sich entleerende Urin sauer, enthielt geringe Mengen Eiweiß; im Sediment reichlich Leucocyten und viele Coli-Bazillen.

27. 5. 32 Klagen über kolikartige Schmerzen in der linken Nierengegend. Bei einer Untersuchung war die Fistel fest verschlossen. Dieser vorübergehende Verschluß der Urinfistel machte, da auch durch die verengerte Harnröhre kein Urin abfloß, eine Operation notwendig. Die Fistel wurde operativ eröffnet, ein dünner Katheter eingeschoben, durch den reichlich Urin abfloß. Nachdem die durch Urinverhaltung aufgetretene Temperatursteigerung abgeklungen war, am 11. 6. 32 Operation durch Prof. Bunge.

Die Harnröhrenverengerung wurde vom Damm aus freigelegt und, soweit es möglich war, gespalten. Da es vom Damm aus nicht gelang, die Verengerung in voller Ausdehnung freizulegen, wurde die Blase durch Blasenschnitt eröffnet, und von der eröffneten Blase Bougies von zunehmender Stärke in die hintere Harnröhre, durch die vordere Harnröhre ein weiteres Bougie eingeführt. Beide Bougies stoßen in einem mit Urin gefüllten Hohlraum vor der Blase aufeinander. Es bestand also ein Defekt der Harnröhre an der Stelle der Verengerung, der zu einem cysternenartigen Hohlraum zwischen Harnröhrenverengerung und Schoßfuge geführt hatte. Durch die nunmehr erweiterte Harnröhre wird eine Nelaton-Katheter von der Höhle aus in die Blase eingeführt. Nachdem so der Harnröhrendefekt durch den Katheter überbrückt war, wurde die Dammwunde vernäht. Eine Vernähung der Harnröhrenstümpfe hatte sich als nicht durchführbar erwiesen. Die über dem Katheter sich neu bildende Harnröhre wird mit elastischen Bougies aufsteigend bis Charr. 20 bougiert.

W. lernt es allmählich selbst die Bougies einzuführen. Durch den Dauerkatheter war nach der Operation die Blasenentleerung auf natürlichem Wege möglich. Im Verlauf der Heilung eine leichte Nebenhodenentzündung, die bald zurückging. Nach Weglassen des Dauerkatheters mußte W. ein Urinal tragen, da die Blase schlußunfähig war, wie beim Eintritt in die Behandlung.

17. 8. 32 Entlassung. Im Röntgenübersichtsbild ein nicht fest knöchern verheilter Beckenbruch; Schoßfuge schräg gestellt und klaffend; ebenso klafft die Kreuzbeinfuge etwas. Die linke Beckenhälfte läßt sich nach oben verschieben. Der Gang mit Krücken erfolgt unsicher, ataktisch-paretisch. Diese Gangstörung beruht auf einer Einwärtsbiegung der Deckenschaufel. Die Knochenfragmente der Scham- und Sitzbeine haben sich von rechts nach links übereinandergeschoben und so die Ansatzstelle der Muskeln stärker einander genähert. Eine wirksame Zusammenziehung ist daher nicht mehr möglich. Auf diese Weise läßt sich die nachweisbare Iliopsoasschwäche erklären.

Vom 27. 12. 32 bis zum 17. 1. 33 wurde er in Mörs wegen Neigung zur Wiederverengerung der Harnröhre behandelt.

Bis zur erneuten Krankenhausaufnahme am 27. 3. 33 traten öfters linksseitige Nierenschmerzen auf. Ein Stein war im Röntgenbild nicht zu sehen. Der Gang mit einem Stützapparat hat sich gebessert, ist aber noch immer ungeschickt und unsicher. Der Versuch, den Katheter für länger als eine halbe Stunde wegzulassen, macht große Schwierigkeiten. Neigung zur Verengerung der Harnröhre.

30. 10. 33. W. trägt noch immer Beckengürtel und die beiderseitigen Beinprothesen, obwohl das Becken fest verheilt ist.

18. 3. 34 Schmerzhaftigkeit des linken Hodens und starke Rötung, Schwellung, Vorwölbung und deutliche Fluktuation in der Operationswunde links, oberhalb der Leistenbeuge. Bei der Incision quoll schmieriger Eiter aus der Wunde.

5. 4. 35 bestand die noch immer erheblich eiternde Fistel. Der Gang ohne Stützapparat ziemlich flott.

23. 8. 35 infolge des Dauerkatheters Nebenhodenentzündung. In der linken Unterbauchgegend secernierte noch die eiternde Fistel. Durch die langen eitrigen Absonderungen ging der Gesamtzustand zurück. Die Nierenkoliken nahmen zu.

16. 12. 35 bei der Krankenhausaufnahme Temperatur von 39,5°. Fistel entzündlich gerötet, sondert aus großer Tiefe dicken, gelben Eiter ab. Rechter Nebenhoden stark geschwollen, äußerst druckschmerzhaft. Leistendrüsen vergrößert und schmerzhaft. Es handelte sich um eine rechte, akute Nebenhodenentzündung mit Eiterverhaltung der Fistel in der linken Leistenbeuge.

Bei einer Leeraufnahme zeigte ſich im Verlauf des linken Harnleiters in Höhe des 4. und 5. Lendenwirbels ein haſelnußgroßer Stein. Die linke Harnleitermündung gerötet, ſtarr und ohne Funktion. Indigocarmin nach 15 Minuten links nicht beobachtet. Auch aus der Fiſtel in der linken Leiſtenbeuge trat kein blauer Farbſtoff aus. Bei der Harnleiterſondierung drang man links nur 12 cm hoch ein. Die Fiſtel in der Leiſtenbeuge wurde 10 cm ſchräg in die Tiefe ſondiert. Links drang eingeſpritztes Kontraſtmittel in dünnem Strahl an dem Stein vorbei ins Nierenbecken, wo ſich aber weder Becken noch Kelche füllten. Ein Teil des Kontraſtmittels fand ſich an der Spitze der in die Fiſtel eingeführten Sonde. Eine intravenöſe Pyelographie hatte keinerlei Füllung der linken Harnwege ergeben. Es handelte ſich alſo um eine durch den großen Harnleiterſtein bedingte Fiſtel des linken Harnleiters mit pyelonephritiſchen Zerſtörungen der linken Niere.

Bei der am 2. 2. 36 in epiduraler Leitungsanäſtheſie vorgenommenen Operation wurde die linke Niere ſamt dem Harnleiter breit freigelegt. Niere klein, geſchrumpft, ihre Kapſel ſtark verwachſen. Da der Zugang nicht ausreichte, mußte die zwölfte Rippe reſeziert werden. Danach wurde der Gefäßſtiel der linken Niere unterbunden und die Niere am Harnleiter entwickelt. An der Stelle, wo der Stein lag und die Harnfiſtel beſtand, riß der Harnleiter ab und wurde ſamt der Niere und dem großen Harnleiterſtein entfernt, der Harnleiterſtumpf blaſenwärts unterbunden und die Wunde unter Drainage ſchichtweiſe verſchloſſen.

Die erſte Woche verlief ohne weſentliches Fieber, aber unter ſtarker Beſchleunigung des Pulſes, der dann wieder normale Werte erreichte. Die Ausſcheidung der verbliebenen rechten Niere ſtieg bald auf normale Werte an und glich ſich allmählich der Flüſſigkeitsaufnahme vollſtändig an. Die Operationswunden verheilten bis auf die 3 Drainſtellen, die allmählich zugranulierten, glatt. Ferner gelang es, den Verletzten des Dauerkatheters zu entwöhnen, der ein ſtändiger Infektionsherd bildete. Da eine völlige Blaſenlähmung beſteht, trägt er jetzt wieder ſein Urinal. Das Körpergewicht ſtieg um 6 kg an. Zur Heilung der ebenfalls chroniſch entzündeten rechten Niere wurde jetzt eine Wildunger-Kur durchgeführt. Daneben geht die Behandlung mit Maſſage, Heißluft und Elektriſieren der unteren Gliedmaße und der Kreuzgegend.

Es hat ſich bei W. um einen ſchweren Zertrümmerungsbruch des Beckens mit Zerreißung der Blaſe und Abreißung der Harnröhre von der Blaſe gehandelt. Es waren im Krankenhaus „Bethanien“ mehrfach operative Eingriffe an der Blaſe erforderlich, die zunächſt zum Ziele führten; doch trat erneut oberhalb der Schamfuge eine dauernd urinabſondernde Fiſtel auf. 3 eingeklemmte Steine mußten operativ

aus dem linken Harnleiter entfernt werden. Es ist mit überwiegender Wahrscheinlichkeit anzunehmen, daß diese 3 entfernten Harnleitersteine ursächlich auf den Unfall zurückzuführen sind, ebenso wie der durch Prof. Bunge schon 1932 festgestellte und in der linken Niere nachgewiesene, steinverdächtige Schatten. Die langanhaltende Fisteleiterung, verschiedene Hoden- und Nebenhodenentzündungen und die häufigen Nierenkoliken brachten W. in einen kläglichen Allgemeinzustand. Der später im linken Harnleiter beobachtete Stein, der die Ursache der pyelonephritischen Zerstörungen der linken Niere und der Fistelbildung war, wurde samt der Niere operativ entfernt, so daß in absehbarer Zeit das Heilverfahren abgeschlossen werden konnte.

Bemerkenswert an diesem Fall ist, daß nach der ersten Versorgung im Anschluß an die Verletzung durch Blasenschnitt und Einlegen eines Dauerkatheters ein Defekt im vorderen Teil der Harnröhre an der Verletzungsstelle übrig blieb, der zu einem cysternenartigen Hohlraum zwischen Harnröhre und Symphyse führte und zu einer Fistelbildung oberhalb der Symphyse. Diese Fistel hatten den erstbehandelnden Arzt zu der Annahme verleitet, daß eine Blasenfistel vorläge, deren operative Beseitigung ihm nicht gelang. Erst durch Prof. Bunge wurden die Verhältnisse geklärt, Abhilfe geschaffen, so daß nach entsprechender weiterer Behandlung auf Dauerkatheter und weiteres Bougieren verzichtet werden konnte. Nach Entfernung der infizierten, funktionstüchtigen, geschrumpften, linken Niere samt des inzwischen entstandenen, eingeklemmten Uretersteins und durch Tragen eines Urinals wurde ein erträglicher Zustand für den Verletzten geschaffen.

Es ist wahrscheinlich, daß die von Hansen erwähnten Divertikelbildungen an der Harnröhre auf ähnliche Defektbildung im Bereich der Harnröhrenverletzung bzw. Verengerung zurückzuführen sind.

14. P. Wa., Schlepper, 23 Jahre, Unfallstag: 7. 3. 05.

Von zurückrollendem, beladenen Wagen gegen entgleisten Wagen gepreßt. Aufnahmebefund im Lazarett Neunkirchen. Gehen unmöglich. Leib aufgetrieben, Bauchdecken stark gespannt. Breite Dämpfung vom Unter-

bauch zur linken Flanke hin, Betaſten ſchmerzhaft. Stauchung des Beckens ſchmerzhaft. Tropfenweiſe Blutentleerung aus der Harnröhre. Durch Katheter Entleerung ſtark blutigen Urins. Singultus.

Wegen Verdacht auf Blaſenruptur Operation. Nach Inciſion oberhalb der Symphyſe ſofortige Entleerung großer Mengen blutvermiſchten Urins. Von dieſem Einſchnitt aus konnte ein Bruch des rechten horizontalen Schambeinaſtes abgetaſtet werden. Blaſenriß rechts dicht am Blaſenhals (Abriß der Harnröhre). Naht derſelben nicht möglich, daher Tamponade. Einlegen eines Dauerkatheters. In den nächſten Tagen bedrohlicher Zuſtand. Urinentleerung in geringer Menge durch den Katheter, Hauptmenge aus der Bauchwunde. Nach Inciſion eines Abſzeſſes rechts von der Gliedwurzel, Bildung einer zweiten Blaſenfiſtel. Allmähliche Heilung beider Fiſteln. Da ſich Beſchwerden beim Harnlaſſen einſtellten (ſtarkes Preſſen und Entleerung in nur dünnem Strahl), gelang es nach zuerſt vergeblichen Verſuchen die Harnröhrenverengerung ſo weit zu dehnen, daß Bougie Charr. 24 ohne Schwerigkeit eingeführt werden kann. Beim Einführen der Bougie kurz vor dem Eintritt in die Blaſe eine Anzahl feſter, leicht blutender Schwielen.

28. 10. 05 Entlaſſung. Urinentleerung in dickem, kräftigem Strahl. Urin klar, frei von Eiweiß. Wegen der durch die Verletzung verringerten Kapazität der Blaſe muß Wa. alle 1 bis $1^1/_2$ Stunden Waſſer laſſen. Zweimal wöchentlich Bougierung.

3. 5. 06 Einführen von Bougie Charr. 24 nur mit Mühe unter leichter Blutung durch die enger gewordene Narbenſtriktur kurz vor dem Blaſeneingang.

27. 1. 07 Harn wird flott in dickem Strahl gelaſſen, klar, ohne Niederſchläge. Faſſungsvermögen der Blaſe geſtiegen. Nicht mehr bougiert.

12. 3. 09 ſchon bei geringem Füllungsgrad der Blaſe Klagen über Brennen und ſtarkes Druckgefühl. Nach großen Anſtrengungen Waſſerlaſſen erſt nach einigem Zuwarten möglich. Striktur mit klappenförmiger Beſchaffenheit, 15—16 cm hinter dem Orificium externum, wird mit elaſtiſchen Bougies Charr. 9—11 eben überwunden. In mittelmäßig dickem, gewundenem Strahl wird klarer Urin gelaſſen.

27. 6. 09 elaſtiſche Bougies von 2 mm Dicke paſſieren glatt, ohne Blutung, die narbige Verengerung. Waſſerlaſſen ſofort ohne Störung in kräftigem nach rechts gedrehtem Strahl. Urin klar, kann 5 Stunden gehalten werden.

Vom 4. 10. bis 3. 12. 09 wegen Blaſenkatarrhs in Lazarettbehandlung. Temperatur bis 38,6°. Harn ſehr trübe, blutig gefärbt, leichte Eiweißtrübung. Bei der Entlaſſung Blaſenkatarrh beſeitigt, Harnröhre für Bougie Charr. 24 durchgängig.

Vom 1. 8. bis 30. 8. 12 und vom 15. 1. bis 8. 3. 13 erneut wegen Blaſenkatarrhs und Strikturbeſchwerden in ſtationärer Behandlung. Urin ſehr trüb, entleert ſich in dünnem geteiltem und gewundenem Strahl. In dem reichlichen Sediment zahlreiche Leucocyten, Bakterien, Blaſenepithelien und Sargdeckelkriſtalle. Bougierung der Harnröhre macht zuerſt große Schwierigkeit wegen Taſchenbildung in der Harnröhre, Blutung und Temperaturen von 40°. Später gelang Einführung bis zur ſtärkſten Bougienummer. Bei der Entlaſſung Urin klar, ohne Eiweiß. Urinſtrahl dick. Allgemeinzuſtand gebeſſert.

11. 4. 13 Unterſuchung. Urin wieder trüb mit zahlreichen Bakterien und einzelnen Leucocyten. Beim Bougieren muß von Bougie Charr. 22 ſtärkerer Widerſtand überwunden werden.

Bis 1918 abwechſelnd Beſſerung und Verſchlimmerung des Blaſenkatarrhs mit Blaſenſchwäche.

Bis 1925 traten Strikturbeſchwerden mehr in den Vordergrund.

17. 3. 25 neuralgiſche Schmerzen in der Leiſtenbeuge, wahrſcheinlich durch den chroniſchen Entzündungszuſtand der Blaſe und Harnröhre hervorgerufen. Nach der monatlichen Bougierung, die immer ſchwieriger wird, treten geringe Blutſpuren aus der Harnröhre auf, ein Zeichen, daß friſche Verwachſungen an der urſprünglichen Verletzungsſtelle der Harnröhre auseinandergeriſſen werden. Verſchiedentlich auch ſtarke Krampfzuſtände des Blaſenſchließmuskels, die bisweilen derartige Schmerzen verurſachen, daß heiße Bäder und Morphium nötig wurden.

Vom 26. 6. bis 24. 7. 26 ſtationäre Behandlung. Da mehrere Monate mit der Bougierung ausgeſetzt wurde, war inzwiſchen die Striktur dermaßen ſtark geworden, daß eine Behandlung in den erſten Tagen nur mit allerfeinſten Bougies gelang. Stündliche Urinentleerung. Durch Nachträufeln dauernde Beſchmutzung der Wäſche. Im Urin Leucocyten, Staphylococcen und Streptococcen. Bei der Entlaſſung Harnröhre für Bougie Charr. 21 durchgängig.

11. 8. 28 wegen ſtarker Blutung und falſchen Weges Aufnahme ins Knappſchaftskrankenhaus. Harnröhre wieder für Charr. 24 durchgängig. Tragen eines Urinals notwendig.

6. 9. 29 Waſſerlaſſen ſtündlich; außerdem unwillkürlicher tropfenweiſer Abgang von Urin. Urin trüb mit Eiweiß, rötlich, von neutraler Reaktion. Im Sediment Leucocyten, Erythrocyten, Staphylococcen und Blaſenepithelien. Bougierung bis Charr. 22 ohne ſtärkere Blutung. Sonſtige Beſchwerden unverändert.

11. 12. 31 Aufnahme ins Johanniter-Krankenhaus. Blutdruck R.R. 160/100 mm Hg. An der rechten Hodenſackhälfte findet ſich eine haarfeine Fiſtel mit entzündlich gerötetem, eingezogenem Hof. Beim Preſſen tropfenweiſe Entleerung von urinöſer Flüſſigkeit. Mit Bougie Charr. 16

Überwindung einer harten, verengerten Stelle unter der Schoßfuge, wenige Zentimeter weiter ein ſelbſt für filiforme Bougies unüberwindbares Hindernis. Urinträufeln. Im Urin Eiweiß in mäßiger Menge. Im Sediment zahlreiche Leucocyten, Blaſendeckzellen und Coli-Bazillen.

Ein am 17. 5. 32 mit Kontraſtmittel gefertigtes Röntgenbild ergab dicht unterhalb des oberen Randes der Schoßfuge Verengerung am Übergang in die Blaſe. Aus dieſem verengerten Teil der Harnröhre abzweigender Schatten nach der Richtung der Fiſtelöffnung. Auffüllung von der Hodenſackfiſtel nicht möglich.

Einer operativen Beſeitigung der Fiſtel entzieht ſich der Patient durch Verlaſſen des Krankenhauſes.

Weiterer Verlauf unbekannt.

Bei der Verletzung war es zu einem Bruch des rechten horizontalen Schambeinaſtes und zum Abriß der Harnröhre von der Blaſe gekommen. Nach Sectio alta Einlegen eines Dauerkatheters, daraufhin Weichteilinfektion mit Eiterung und Urinfiſtelbildung. Später Entwicklung eines ſtarken Blaſenkatarrhs und einer Striktur, deren Behandlung mit Bougierung wegen ſchmerzhafter Blutung große Schwierigkeiten machte; ſchließlich Bildung einer Urinfiſtel, die den ganzen Hodenſack durchſetzt und aus der ſich ein erheblicher Teil Urin entleert, Bildung zweier Strikturen, von denen die hintere für filiforme Bougies nicht durchgängig iſt.

Operation der Striktur wäre ausſichtsvoll geweſen, beſonders da die Hodenſackfiſtel nach Ausweis des Röntgenbildes ihren Urſprung vom verengerten Teil der Harnröhre nahm.

Aus den vorſtehenden Krankengeſchichten, die im Auszug zum Teil ausführlicher mitgeteilt werden mußten, gewinnt man ein Bild von den Spätfolgen bei Beckenbrüchen mit Verletzungen der Harnröhre und ihres Übergangs zur Blaſe.

Hieraus ergibt ſich im einzelnen folgende Einteilung:

Gruppe A. Strikturen: a) Früh-Strikturen
b) Spät-Strikturen

Gruppe B. Infektion: a) Blaſe
b) Proſtata
c) Niere

Gruppe C. Steinbildungen: a) Blaſe
b) paraurethral
c) Niere

Gruppe D. Fiſtelbildung: (Damm, Skrotum, Gefäßfalte, Blaſe, Unterbauchgegend)

Gruppe E. Inkontinenz.

Gruppe A. Strikturen.

a) Als Frühſtrikturen werden hier Fälle aufgefaßt, bei denen die Striktur innerhalb zweier Jahre nach Abſchluß der Behandlung auftritt.

In den meiſten Fällen kam man mit konſervativen Behandlungsmethoden nicht zum Ziel, öfters waren wiederholte Eingriffe zur Beſeitigung der Striktur erforderlich. Prophylaktiſch wurden alle Harnröhrenverletzte mit Ausnahme von Fall 4 teils in ſtationärer, teils in ambulanter Behandlung bougiert.

Fall 11. Sofort nach der operativen Erſtverſorgung der kurz vor dem Blaſeneingang abgeriſſenen Harnröhre, trat die Neigung zur Schrumpfung auf. Sie machte ein jahrelanges Bougieren notwendig. 8 Jahre nach dem Unfall wurde die Striktur operativ angegangen, ſo daß eine dauernde ärztliche Behandlung in Wegfall kommt, nur noch gelegentlich ärztliche Kontrolle erforderlich iſt.

Fall 4. Da eine Bougiebehandlung im Anſchluß an die Operation nicht ſtattfand, mußte ſchon nach 8 Monaten eine erneute Operation wegen der mangelhaften Urinentleerung vorgenommen werden, die auf Jahre hinaus eine gute Wegſamkeit der Harnröhre brachte.

Fall 8. Trotz ambulanter Bougierung erreichte die infolge übermäßiger Callusbildung an der Beckenbruchſtelle immer ſtärker werdende Harnröhrenverengerung nach $2^1/_2$ Jahren einen ſolchen Grad, daß ſelbſt allerfeinſte Bougies nicht mehr den Weg in die Blaſe fanden. Operative Entfernung der Callusmaſſen brachte nur vorübergehende Beſſerung. Nach 18 Jahren mußte eine Blaſenfiſtel angelegt werden, um die vorhandene Fiſtel, die ſich zeitweiſe in der Operationsdammnarbe gebildet hatte, zu beeinfluſſen. Dadurch wurde die Harnröhre vollſtändig ausgeſchaltet und im weiteren Verlauf völlig undurchgängig.

Fall 1. Sofort nach der kurzen Krankenhausbehandlung traten Strikturbeſchwerden auf, die dauernd ärztliche Hilfe notwendig machten. Trotzdem er ſpäter 3mal zur Beſeitigung der faſt völlig obliterierten Harnröhre ſich einer Operation unterzog, erfolgte die Urinentleerung teils in kraftloſem Strahl, teils tropfenweiſe. Späterhin Infektion der Nieren.

Nach operativer Entfernung der rechten Niere in auswärtigem Krankenhaus, exitus.

Fall 13. Schon im Verlauf der Operationsbehandlung war eine weitere Operation notwendig, um die Verbindung zwischen Harnröhre und Blase wieder herzustellen. 1 Jahr später schrumpfte die narbige Harnröhre, nachdem man kurze Zeit den Dauerkatheter weggelassen hatte, so, daß eine natürliche Harnentleerung nicht mehr möglich war. Trotz des zweimaligen Auftretens einer Hoden- und Nebenhodenentzündung war es erst nach 2 Jahren möglich, den Dauerkatheter zu entfernen, und der Neigung zur weiteren Verengerung der Harnröhre durch systematisches Bougieren entgegenzuarbeiten.

Fall 9. Nach fortschreitender Verengerung trotzte die nach 2 Jahren hochgradig gewordene, röhrenförmige Striktur einer weiteren Bougiebehandlung. Erst die operative Beseitigung der Harnröhrenverengerung mit anschließender Bougierung sicherte für die Zukunft eine einwandfreie Blasenentleerung.

Fall 7. 7 Monate nach abschließender Behandlung wurde die Neigung zur Verengerung festgestellt und einer Zunahme durch ambulante Bougierung gesteuert.

Fall 14. Nach der ersten operativen Versorgung (Abriß der Harnröhre an der Blase) stellte sich im Verlauf der nächsten Monate eine starke Verengerung ein, die aber durch konservative Maßnahmen 18 Jahre lang einen guten Urinabfluß ermöglichte. Danach war die Harnröhre selbst für filiforme Bougies nicht mehr durchgängig. Der weitere Verlauf ist nicht bekannt.

Fall 5. Von Anfang an suchte man einer drohenden Strikturbildung entgegenzuarbeiten durch systematische Bougierung. Diese konservative Behandlung wurde oft erschwert durch Sequesterbildung im Bereich der hinteren Harnröhre. Oft war es nötig auf kleinste Bougienummern zurückzugreifen, um in die Blase zu gelangen. Später Dauerkatheter und Blasenfistel.

Fall 3. 10 Jahre lang war es möglich, durch schmerzhafte Bougierung eine hinreichende Harnröhrenweite zu halten. Darauf aber mußte, da die Striktur nicht mehr dehnungsfähig war, operativ vorgegangen werden. Aber schon nach 4 Jahren war die Harnentleerung wieder derartig gestört, daß abermals chirurgische Maßnahmen erforderlich waren. Hierdurch konnte die starke Neigung zur Verengerung aber auch nicht so beeinflußt werden, daß man mit dem Erfolg zufrieden sein konnte.

Fall 6. Sofort nach der operativen Erstversorgung Neigung zur Frühstriktur. Konservative Maßnahmen genügten, um die sich in mäßigen Grenzen haltende Striktur für mitteldicken Urinstrahl innerhalb eines Zeitraumes von 5 Jahren durchgängig zu halten.

b) Hier handelt es ſich um eine ausgeſprochene Spätſtriktur.

Fall 2. Nach 10 Jahren trat plötzlich Harnverhaltung ein durch eine ſtarke Verengerung der Harnröhre. Ätiologiſche Mitbeteiligung einer etwaigen gonorrhoiſchen Infektion wurde von fachärztlicher Seite, Prof. E. Hoffmann, ausgeſchloſſen, ſo daß dieſer Fall als echte Spätſtriktur nach Harnröhrenverletzung bei gleichzeitigem Beckenbruch angeſehen werden muß. Im Anſchluß an die Operation wurde der beſtehenden Neigung zur erneuten Verengerung entgegengearbeitet durch Bougierung, die wegen der Eigenart der Striktur unter kreisförmigen Bewegungen erfolgte.

Wie aus den angeführten Krankengeſchichten zu erſehen iſt, beſteht bei allen Harnröhrenverletzungen mit Beckenbrüchen Neigung zur Strikturbildung, gleichgültig, ob konſervative Behandlung nach der Verletzung oder operative Verſorgung der Harnröhrenverletzung erfolgt iſt.

Mit Ausnahme von 1 Fall, der als Spätſtriktur auftrat, handelt es ſich ſtets um Frühſtrikturen innerhalb der erſten 2 Jahre.

In dieſer Feſtſtellung liegt die ernſte Mahnung, allen Harnröhrenverletzungen bei Beckenfrakturen nach der Entlaſſung aus der Krankenhausbehandlung die nötige Aufmerkſamkeit zu ſchenken, ſie dauernd unter ärztlicher Kontrolle zu halten, damit durch weitere entſprechende Behandlung Verſchlimmerungen mit ihren Folgeerſcheinungen vorgebeugt werden kann. Da die Erfahrung gezeigt hat, daß durch dauernd erforderliches Bougieren geradezu Neuraſtheniker herangezüchtet werden, ſo wird man in manchen Fällen um erneute operative Behandlung nicht herumkommen.

Als auffallende Feſtſtellung muß noch vermerkt werden, daß primär genähte Harnröhrenverletzungen häufiger zu ſekundären Verengerungen neigen, als die Fälle, die mit dem typiſchen äußeren Harnröhrenſchnitt mit Heilung über einem möglichſt dicken Harnröhrenkatheter behandelt worden ſind.

Beſonders ungünſtig liegen die Verhältniſſe bei totalem Abriß der Harnröhre von der Blaſe, was leicht verſtändlich iſt.

Bei den Strikturen muß einer der häufigſten Begleiterſcheinungen gedacht werden, der Urethritis. Es liegt in der Natur der Sache, daß durch die Harnröhrenverletzung eine Prädispoſition für die Urethritis geſchaffen wird. Dazu kommt noch, daß die notwendige

inſtrumentelle Behandlung dauernden Reiz ſetzt, der an für ſich zur Urethritis Veranlaſſung geben kann, beſonders dann, wenn bei mangelhafter Übung größere oder kleinere Verletzungen an den Strikturſtellen beim Bougieren geſetzt werden.

Im Falle von Urethritis muß auch beſonders auf Abſzeßbildung, die davon ausgehen kann, geachtet werden.

Unter den eben angeführten Fällen konnte eine gleichzeitige Urethritis feſtgeſtellt werden ſowohl kliniſch als auch durch Harnröhrenſpiegelung.

Fall 13. Hier kam es oberhalb der Leiſtenbeuge zu einem großen Abſzeß, nach deſſen Eröffnung noch lange Zeit eine erheblich eiternde Fiſtel zurückblieb.

Fall 6. Nach der operativen Erſtverſorgung noch vor Abſchluß der Behandlung entſtand in der linken Leiſtenfalte ein Abſzeß und anſchließend eine vorübergehende Fiſtel am Damm.

In einem vorſtehend nicht aufgeführten Falle war es zu einer beſonders ſchweren eitrigen Urethritis gekommen, die eine dauernde ärztliche Behandlung mit Spülung erforderlich machte. Zur Abſzeßbildung iſt es in dieſem Falle nicht gekommen.

Daß aber auch die Urethritis Urſache der Proſtatitis ſein kann, beweiſt Fall 3.

Fall 3. Lange Jahre beſtand ein ſtark eitriger Harnröhrenkatarrh, wie auch wiederholte Harnröhrenſpiegelungen ergaben. Mehrmals kam es auch zur Abſzeßbildung mit Notwendigkeit chirurgiſcher Behandlung. Durch die chroniſche Urethritis kam es auch zu einer ſtarken Entzündung der Protaſta und ſpäteren Abſzedierung wie durch Unterſuchung vom Maſtdarm aus feſtgeſtellt werden konnte. Auf Druck entleerten ſich reichliche Eitermaſſen durch die Harnröhre. Die Folge waren hartnäckige Fiſteln, die ihren Ausgang von der Harnröhre und Proſtata nahmen.

Gruppe B. Infektion.

Eine Infektion der harnableitenden Wege gehört zu den häufigſten Erſcheinungen, wenn nicht zu allen Verletzungen, die mit einer Harnröhrenzerreißung einhergehen. Mannigfaltig ſind die Urſachen, die für die Entſtehung einer Infektion angeſchuldigt werden können. Die Haupturſache iſt die Infektion durch den Katheterismus, den Dauerkatheter und die Möglichkeit der Infektion beim häufigen Bougieren, ſelbſtverſtändlich ſpielt die Sauberkeit des Katheteriſierens

und Bougierens eine Hauptrolle dabei. Aber ſelbſt bei einwandfreier Aſepſis iſt die Infektion auf die Dauer nicht zu vermeiden, wegen der Gefahr des Einſchleppens von Bakterien aus der Harnröhre in die Blaſe. Bei anderen Fällen ſpielt die Hauptrolle die Erſchwerung der Harnentleerung, wie ſie durch Proſtataveränderungen beſonders aber durch Harnröhrenſtrikturen gegeben iſt, oder auch die Störung in der Blaſenentleerung, wie wir ſie bei der Inkontinenz finden. Bei der Inkontinenz iſt es gleichgültig, ob eine Verletzung oder Zerſtörung des Blaſenſchließmuskels oder eine nervöſe Störung, Lähmung zugrunde liegt.

Der einfachſte Weg führt ascendierend von der Harnröhre zur Entzündung der Blaſe, der Harnleiter, der Nierenbecken und ſchließlich zur Veränderung der Nierenſubſtanz.

Hierunter fallen die Fälle von Urethritis mit Abſzeßbildung und anſchließender Fiſtelbildung, zu denen auch gelegentlich eine Orchitis und Epididymitis hinzu tritt, wie im Fall 1, Fall 3, Fall 13, Fall 14.

Nicht ſelten tritt bei Blaſenentzündung trotz reichlicher Verabfolgung von Harnantiſepticis und Blaſenſpülungen eine hämorrhagiſche Cyſtitis auf, wie im Fall 9.

In ſchweren Fällen kommt es zur nekrotiſierenden Cyſtitis mit nachfolgender Schrumpfblaſe (Fall 5). In anderen Fällen tritt die Verminderung des Blaſenfaſſungsvermögens, 100 ccm oder ſogar weniger, beſonders in Erſcheinung, die jedoch durch entſprechende Behandlung weitgehend gebeſſert werden kann (Fall 4, Fall 2, Fall 7).

b) Daß es bei der Infektion zur Proſtatitis kommen kann beweiſt neben Fall 3 (vgl. Gruppe A. Anhang), Fall 1, wo bei der Sektion auch eine Entzündung der Proſtata und Samenblaſe feſtgeſtellt wurde.

c) In den meiſten Fällen aber bleibt es nicht bei der Blaſeninfektion, ſondern es beteiligen ſich über kurz oder lang die Nieren an den Entzündungsprozeſſen der unteren Harnwege.

Fall 8. Von der Blaſe aufſteigend kam es zu einer Infektion der Niere, ſo daß man von einer rechtsſeitigen Pyelonephritis ſprechen kann.

Fall 4. Im Anſchluß an eine Infektion der unteren Harnwege kam es unter kolikartigen Schmerzen zu einer infizierten Hydronephroſe links.

Nicht immer beſchränkt ſich die Schädigung auf eine Niere.

Fall 7. Durch eine ſeptiſche Blaſenentzündung kam es allmählich zur chroniſchen Infektion der Nierenbecken und der Nieren.

In fortgeſchrittenen Fällen von einſeitiger Niereninfektion kann man wegen der Gefahr der ſympathiſchen Infektion der zweiten Niere bei guter Funktion der geſunden zur Exſtirpation des erkrankten Organs gezwungen ſein (Fall 10).

Die Infektion der Harnwege iſt immer eine ernſte Erkrankung, der der Arzt ſeine vollſte Aufmerkſamkeit ſchenken muß.

Leider verfügen wir noch nicht über genügend wirkſame Mittel, um durch allgemeine und örtliche Behandlung die Infektion reſtlos zur Ausheilung zu bringen. Blaſenſpülungen und Inſtillationen bringen wohl vorübergehende objektive Beſſerung mit Nachlaſſen der ſubjektiven Beſchwerden, meiſt wird die vorübergehende Beſſerung von Verſchlimmerung gefolgt. Auch intravenöſe Behandlung (Trypaflavin, Pyridium u. a.) hat nicht zu Dauererfolgen geführt, neuerdings wird von Prontoſil Günſtiges berichtet. Es fehlt noch an einem Präparat, das an den Nieren ſelbſt anſetzt und im Urin in genügender Konzentration ausgeſchieden wird.

In einigen Fällen von ſchwerer Infektion der Harnwege einſchließlich der Nieren hat ſich Prof. Bunge die Behandlung mit einer nach beſonderem Verfahren hergeſtellten Autovaccine bewährt mit dem Erfolg, daß der Nierenurin vollſtändig bakterienfrei wurde, während im Blaſenurin Abnahme der Bakterien (Verringerung der Bakterienzahl und der Eiterkörperchen) aber keine vollſtändige Bakterienfreiheit erreicht wurde bis auf einen Fall, bei dem auch im Blaſenurin keine Bakterien mehr nachgewieſen werden konnten.

Ein Verſuch der Autovaccinekur erſcheint immerhin gerechtfertigt.

Gruppe C. Steinbildungen.

Eine beſondere Gefahr der Infektion beſteht darin, daß es ſekundär infolge der Eiterung zu Steinbildung kommen kann und gerade dieſe Komplikation iſt eine der ſchwerſten, die im Gefolge der Beckenbrüche auftreten und ſchließlich zum Tode führen kann.

Wenn nach Infektion der harnableitenden Wege die Steinbildung gehäuft auftritt, ſo begünſtigen und unterhalten die gebildeten Steine ihrerſeits die Infektion. Es iſt daher nicht wunderlich, daß bei den Spätfolgen nach Beckenbrüchen auch die Steinbildung eine große Rolle ſpielt.

Die Größe der Steine wechſelt zwiſchen Körnern geringer Größe bis zu walnußgroßen und größeren Steingebilden.

a) Bei den Blaſenſteinen handelt es ſich meiſt um einen Solitärſtein wie im Fall 4, Fall 5 und Fall 9, der durch Lithotripſie oder Lithotomie entfernt werden oder aber, wenn er nicht übergroß iſt, durch die Harnröhre ſpontan entleert werden kann.

Fall 5. Um ein eingedrungenes Knochenſtück hatte ſich in der Blaſengegend ein Stein gebildet, der operativ entfernt wurde. Öfters war es nicht nur zu plötzlichen Unterbrechungen bei der Miktion gekommen, durch die ſich immer neubildenden Blaſenſteine, ſondern auch zu vollſtändiger Urinverhaltung bei ſtarkem Harndrang. Später wurde ein ſolcher Blaſenſtein, der auf den früher gefertigten Röntgenbildern nicht ſichtbar war, neben einem paraurethralen Stein gefunden.

b) Es kam zu Erſcheinungen des Ventilverſchluſſes. Eine Steinzertrümmerung erwies ſich als nicht möglich. Der Zuſtand wurde ein unerträglicher, ſo daß operative Abhilfe geſchaffen werden mußte. Wie die von Prof. Bunge vorgenommene Unterſuchung ergab, lag der von den früher behandelnden Ärzten als Blaſenſtein gedeutete Schatten überhaupt nicht in der Blaſe, ſondern paraurethral in einer Höhle, die durch eine Fiſtel mit der Gegend der Harnröhrenverengerung in Verbindung ſtand.

Beide Steinbildungen konnten operativ entfernt werden. Es erfolgte vollſtändige Heilung mit Ausheilung der Urineiterfiſtel in der rechten Unterbauchgegend. (Vgl. Gruppe D.)

c) Vielfach ſind die in der Blaſe befindlichen Steine nicht hierſelbſt entſtanden, ſondern es handelt ſich um herabgewanderte Nierenſteine. Eindeutig führt dieſe Möglichkeit die Tatſache folgenden Falles vor Augen.

Fall 9. Ein Röntgenbild ergab im rechten unteren Nierenkelch einen faſt erbſengroßen Nierenſtein. Nach einem ſchweren Kolikanfall ging bei der Harnentleerung auch ein kirſchkerngroßer Stein ab. Röntgenologiſch war der im unteren Nierenkelche liegende Steinſchatten nicht mehr zu ſehen.

Ein ſpäter entſtandener Blaſenſtein, der operativ entfernt werden mußte, wird wahrſcheinlich als Kern einen kleinen, in die Blaſe gelangten

Nierenſtein gehabt haben; da inzwiſchen röntgenologiſch Steinbildung in der linken Niere ſtattgefunden hatte.

Der Stein in der linken Niere wuchs ſchließlich zur grotesken Größe heran, füllte das Nierenbecken und die Nierenkelche ganz aus. Später nahm er Hirſchgeweihform an, auch bildeten ſich in der Nierenſubſtanz ſelbſt 5 kleinere Steine.

Fall 13. Bei ſchwerer Infektion hatten ſich innerhalb von 6 Monaten 3 Nierenſteine gebildet, die wegen Einklemmung im linken Harnleiter operativ beſeitigt werden mußten. Später kam es durch einen eingeklemmten, neugebildeten Stein im linken Harnleiter zur Fiſtelbildung, die ihre Quelle, wie die Röntgenkontraſtaufnahme ergab, an dieſer Stelle hatte. Die Operation, die zur Exſtirpation der linken, geſchrumpften Niere notwendig war, beſtätigte den erhobenen Befund.

Fall 1. Eine nach ſchweren rechtsſeitigen Kolikanfällen ausgeführte Operation zeigte, daß ein Stein im rechten Harnleiter die Veranlaſſung zu der hydronephrotiſchen Schrumpfniere war. Röntgenologiſch war dieſer Stein nicht nachweisbar.

Wenn auch bei Verletzten mit Beckenbrüchen und Harnröhrenzerreißungen der Zuſammenhang zwiſchen Unfall und nachfolgender Steinbildung nicht geleugnet werden kann, ſo nimmt ein Fall eine Sonderſtellung ein inſofern, als durch die Eiter- und Bakterienfreiheit des Urins der Beweis erbracht werden konnte, daß es ſich bei der Steinbildung um Ausdruck einer Steindiatheſe handelte.

Fall 2. Nach Nierenkoliken entleerte ſich zuerſt maſſenhaft Harngries, ſpäter gingen 12 bis erbſengroße Steine durch die Harnröhre ab.

Gruppe D. Fiſtelbildung.

Zu den Verletzungsfolgen gehören auch die Fiſteln. In wenigen Fällen führten konſervative Maßnahmen zu ihrer Beſeitigung. Vielfach verdanken die Fiſteln ihre Entſtehung einer Stauung wie im Fall 13 oder einer Abſzeßbildung mit erforderlicher Spaltung (vgl. Gruppe A. Anhang) oder einer Urinphlegmone wie ſie bei Fall 7 am Unterbauch auftrat oder bei Fall 5, wo zugleich aus der Dammfiſtel der größte Teil Urin abfloß.

Fall 8. Neben einer Dammfiſtel beſtanden in der linken Gefäßfalte noch zwei Fiſteln. Aus einer von dieſen Fiſteln entleerte ſich die gleiche Menge Urin am Oberſchenkel rechts vorbei wie durch die Harnröhre. Um dieſe Urinfiſteln zum Verſiegen zu bringen wurde eine künſtliche Blaſenfiſtel geſchaffen mit dem Erfolg, daß die Urinentleerung aus der Fiſtel aufhörte oder ſich in erträglichen Grenzen hielt.

Fall 3. Zeitweise bestand eine Blasenfistel neben einer urinösen Dammfistel.

Fall 9. Bei der medikamentösen Spülung der Blase tritt aus der Fistel Spülflüssigkeit aus.

Fall 13. Hier bestand keine Blasenfistel, sondern die Urinfistel oberhalb der Schoßfuge lag im Bereich der Striktur, so daß bei Verschluß dieser Urinfistel Harnverhaltung eintrat.

Fall 14. Außergewöhnlich war die Lage der Fistel, die ihren Ursprung am Übergang von der Harnröhre zur Blase nahm und bei der ein entzündlich geröteter, eingezogener Hof an der rechten Hodensackhälfte ihren Ausgang verriet.

Gruppe E. Inkontinenz.

Zu den Spätfolgen, die den Verletzten besonders seelisch belasten, gehört die Inkonitenz, der unfreiwillige Abgang von Urin. Wenn schon eine gewisse Schwäche des Blasenschließmuskels mit gelegentlich unfreiwilligem Abgang zum Tragen eines Urinfängers zwingt und den Verletzten stark psychisch beeinflußt, so trifft dies noch mehr zu bei völliger Inkontinenz.

Diese kann bedingt sein durch schwere Verletzung des Blasenschließmuskels, die den Schließmuskel außer Tätigkeit setzt, oder sie kann Folge einer Nervenschädigung sein, wenn bei Beckenverletzung gleichzeitig eine Zerreißung der Sacralnerven erfolgt ist wie bei Fall 12 oder eine Leitungsunterbrechung (Narbendruck) im weiteren Verlauf eintritt.

Fall 4. Nach einer Operation trat eine dauernde Inkontinenz ein, die auf Verletzung bzw. vollständiger Zerreißung des Blasenschließmuskels beruhte.

Seltener sind auch die Fälle, wo die Inkontinenz zurückgeführt werden muß auf unvorsichtige oder gewalttätige Bougierung wie im Fall 2 und Fall 14.

Alle diese Kranken werden dauernd zum Tragen eines Urinfängers verurteilt sein.

In geeigneten Fällen wäre der Versuch zu machen, Abhilfe zu schaffen und Kontinenz zu erzielen durch eine Operation nach dem Göbel'schen Prinzip unter Anpassung des Operationsverfahrens an die wesentlich anderen anatomischen Verhältnisse der männlichen Harnröhre. In einigen Fällen scheint dies bereits geglückt zu sein;

doch werden immer die ſchweren narbigen Veränderungen an der Harnröhre und am Blaſenausgang derartigen Beſtrebungen bei der Unſicherheit des Erfolges hinderlich im Wege ſtehen.

Im Vorſtehenden iſt dargetan, wie ſchwer die Spätfolgen bei Beckenbrüchen mit gleichzeitiger Verletzung der Harnorgane ſein können.

Alle Beckenbrüche mit Harnröhrenverletzungen erfordern aufmerkſamſte ärztliche Behandlung und Kontrolle, um dieſe Spätfolgen nach Möglichkeit zu beſchränken.

Zum Schluſſe möchte ich noch kurz auf die Begutachtung der Harnröhrenverletzungen eingehen. Entſprechend der Schwere der Verletzungsfolgen muß auch zur richtigen Beurteilung der Erwerbsverminderung eine genaue diagnoſtiſche Erfaſſung der Folgeerſcheinungen vorausgehen. Aus dieſem Grunde ſoll die endgültige Rentenfeſtſetzung nicht zu früh erfolgen, da es ſich teils um vorübergehende Schädigungen, teils um noch nicht abgeſchloſſene und unüberſehbare Folgen handeln kann. Reparabel ſind häufig die Störungen nervöſer Art, die bei der Einſchätzung gerechter Weiſe mitberückſichtigt werden müſſen, falls durch die Verletzung pſychiſche Veränderungen ausgelöſt werden. Anderſeits wird die Rente erheblich erhöht werden müſſen, wenn zu den entſchädigten Unfallsfolgen ſekundär weitere Folgen ſich einſtellen wie z. B. bei Strikturen, Infektion der Harnwege oder auf dem Boden der Infektion Steinbildung.

Bei den Strikturen iſt es daher angebracht, die Indikation zur Operation zu erweitern, zumal wenn Neigung zur weiteren Verengerung der Harnröhre vorhanden iſt oder es ſchon zur Harnretention wie bei Fall 11 gekommen iſt.

Die unfallbedingte Erwerbsverminderung kann mithin große Schwankungen aufweiſen.

Boshammer gibt im einzelnen folgende Sätze als Richtſchnur für die Rentenfeſtſetzung an.

Weite Striktur	10 %
Enge Striktur, die dauernd Behandlung erfordert . .	20—40%

Enge Striktur mit Erweiterung des proximalen Urethralabſchnittes (Nachträufeln)	25—40%
Enge Striktur mit Cyſtitis	40—66%
Enge Striktur mit Cyſtitis und Reſturin	80-100%
Striktur mit Dammfiſtel	30—60%
Häufiges ſchmerzhaftes Urinieren (ohne Cyſtitis)	25—33%
Chroniſche Cyſtitis leicht	10—20%
Cyſtitis ſtärkeren Grades	25—60%
Chroniſche Infektion der oberen Harnwege	20—40%
Blaſenſteinbildung	30—60%
Sekundäre infektiöſe Nierenſteinbildung	30—70%
Nervöſe Blaſenſtörungen	10—70%
Bauchbruch	10—30%
Blaſenfiſtel	30—40%

Zum Schluſſe möchte ich nicht verſäumen, meinem hochverehrten Lehrer Herrn Profeſſor Dr. B u n g e an dieſer Stelle für die Anregung zu dieſer Arbeit und für ſeine wohlwollende Beratung bei der Ausführung den ſchuldigen Dank auszuſprechen.

Schrifttum.

Boshammer, K.: Über Blasen- und Harnröhrenverletzungen sowie ihre Begutachtung. Der Chirurg, 7. Jahrgang, Heft 22.

Becker, J.: Über totale Harnröhrenrupturen. Archiv für klinische Chirurgie, Bd. 181. 1935. S. 317.

Günzler, H.: Über Beckenfrakturen. Bruns Beiträge, Bd. 133. 1925. S. 617.

Hansen, J.: Erfahrungen und Ergebnisse der Verletzungen der Harnwege. Ergebnisse der Chirurgie und Orthopädie, Bd. 27. 1934. S. 470 ff.

Hirsch, L.: Über Beckenfrakturen. Bruns Beiträge. Bd. 132. 1924. S. 441.

Hoppe, O.: Die Beckenbrüche und deren Dauerergebnisse mit besonderer Berücksichtigung bergmännischer Verletzungen. Inaugural-Dissertation, Köln 1932.

Kaufmann: Verletzungen und Erkrankungen der männlichen Harnröhre. Deutsche Chirurgie. Bd. 50. Stuttgart 1886.

Kifelev, A.: Zur Frage der Urethraverletzungen bei Beckenknochenfrakturen. Ref. in der Zeitschrift für organische Chirurgie. Bd. 62. S. 134.

Magnus, G.: Beckenbrüche, Behandlung und Resultate. 55. Tagung der deutschen Gesellschaft für Chirurgie. Berlin 1931.

Mörl, F.: Zur Frage der metatraumatischen Nierensteine. Zeitschrift für Urologie. Bd. 27. 1933. S. 607.

Paal, E.: Beckenbrüche, Behandlung und Resultate. Archiv für Orthopädische Chirurgie. Bd. 30. 1931. S. 495.

Salleras, J.: Unpassierbare Striktur der hinteren Harnröhre durch Bruch des knöchernen Beckens. Ref. in der Zeitschrift für organische Chirurgie. Bd. 45. S. 836.

Schmidt: Über Behandlung und Dauerergebnisse bei Verletzungen und Verengerungen der männlichen Harnröhre. Beiträge für klinische Chirurgie. Bd. 45. 1905. S. 408.

Smith and Minz: Rupture of the mal urethra. Ref. in der Zeitschrift für organische Chirurgie. Bd. 57. 1932. S. 500.

Stolper: Die Beckenbrüche mit Bemerkungen über Harnröhren- und Blasenzereißungen. Deutsche Zeitschrift für Chirurgie. Bd. 77. 1905. S. 498.

Volkmann, J.: Über traumatische Nierensteine. Zentralblatt für Chirurgie. 1930. S. 2651.

Lebenslauf

Am 18. Mai 1907 wurde ich in Duisdorf bei Bonn als Sohn des Volksſchullehrers Johannes B a r t h und ſeiner Ehefrau Magdalena geborene Liethert geboren. Zuerſt beſuchte ich die Volksſchule in Duisdorf, dann die Vorſchule und das Staatliche Beethoven-Gymnaſium in Bonn und legte am Städtiſchen Gymnaſium in Rheinbach die Reifeprüfung ab. Von 1930 an ſtudierte ich an der Univerſität in Bonn Medizin, wo ich im Frühjahr 1933 die ärztliche Vorprüfung beſtand. Während der kliniſchen Semeſter ſtudierte ich in Bonn und München und beſtand am 27. Januar 1936 in Bonn das mediziniſche Staatsexamen.